

Obrazac 3.

FINANCIJSKA AGENCIJA

OIB: 85821130368

\_FINA ZAGREB, ULICA GRADA VUKOVARA 70, 10000 ZAGREB

(adresa nadležne jedinice)

FINANCIJSKA AGENCIJA  
ODJEL PISARNICE - ZAGREB 1

26-06-2017

PREDSTEČAJNE NAGODBE  
PRIMANJE I OTPREMA POŠTE

KLASA  
UK. BROJ

Nadležni trgovački sud \_u Zagrebu\_\_\_\_\_

Poslovni broj spisa \_\_St-1504/17\_\_\_\_\_

**PRIJAVA TRAZBINE VJEROVNIKA U PREDSTEČAJNOM POSTUPKU**

**PODACI O VJEROVNIKU:**

Ime i prezime / tvrtka ili naziv \_\_DALIBOR BILANDŽIJA

OIB \_\_64639732486

Adresa / sjedište **ULICA TORINE 2, 44330 NOVSKA**

**PODACI O DUŽNIKU:**

Ime i prezime / tvrtka ili naziv \_\_VIADUKT D.D.

OIB \_\_74794390096

Adresa / sjedište **KRANJČEVIĆEVA 2, 10000 ZAGREB**

**PODACI O TRAZBINI:**

Pravna osnova tražbine (npr. ugovor, odluka suda ili drugog tijela, ako je u tijeku sudski postupak oznaku spisa i naznaku suda kod kojeg se postupak vodi)

\_\_Odštetni zahtjev -naknada štete

Iznos dospjele tražbine \_\_640.546,08\_\_\_\_\_ (kn)

Glavnica \_\_2.500.000,00\_\_\_\_\_ (kn)

Kamate \_\_18.546,08\_(do 23.06.2017.)\_\_\_\_\_ (kn)

Iznos tražbine koja dopijeva nakon otvaranja predstečajnog postupka  
\_\_1.859.453,92\_\_\_\_\_ (kn)

Dokaz o postojanju tražbine (npr. račun, izvadak iz poslovnih knjiga)

\_\_Ugovor o radu, medicinska dokumentacija, potvrda o iscrpljenom limitu po polici osiguranja

Vjerovnik raspolaže ovršnom ispravom DA / **NE** za iznos \_\_\_\_\_ (kn)

Naziv ovršne isprave

---

**PODACI O RAZLUČNOM PRAVU:**

Pravna osnova razlučnog prava

---

Dio imovine na koji se odnosi razlučno pravo

---

Iznos tražbine \_\_\_\_\_ (kn)

Razlučni vjerovnik odriče se prava na odvojeno namirenje **ODRIČEM / NE ODRIČEM**

Razlučni vjerovnik pristaje da se odgodi namirenje iz predmeta na koji se odnosi njegovo razlučno pravo radi provedbe plana restrukturiranja **PRISTAJEM / NE PRISTAJEM**

**PODACI O IZLUČNOM PRAVU:**

Pravna osnova izlučnog prava

---

Dio imovine na koji se odnosi izlučno pravo

---

Izlučni vjerovnik pristaje da se izdvoji predmet na koji se odnosi njegovo izlučno pravo radi provedbe plana restrukturiranja **PRISTAJEM / NE PRISTAJEM**

Mjesto i datum

U Zagrebu, dana 23.06.2017.

Potpis vjerovnika

**DALIBOR BILANDŽIJA, po:** \_\_\_\_\_

Prilog:

Punomoć

Odštetni zahtjev s popratnom dokumentacijom

Potvrda o iscrpljenom limitu po polici osiguranja

ODVJETNIČKO DRUŠTVO  
MILIČEVIĆ I ŠUPČKOVIĆ d.o.o.  
Zagreb, Maksimirska cesta 103  
ODVJETNIK  
TOMISLAV MILIČEVIĆ

# PUNOMOĆ

Ovlašćujem(o) da me (nas) pravno zastupa (brani)

.....  
.....  
.....

ODVJ.  
MILUŠIĆ  
Zagreb

ŠTVO  
iC d.o.o.  
esta 103

ČEVIĆ

u ..... parničnom ..... postupku, koji se vodi

pred ..... nadležnim sudom / TRGOVAČKI SUD U ZAGREBU

pod poslovnim brojem ..... ST-1504/17

na tužbu (prijedlog, optužnicu) ..... moju

protiv ..... osiguranja / VIADUKT d.d.

radi ..... naknade štete i isplate / prijave tražilice u predstojećim

Ovlašćujem(o) ga, da me (nas) zastupa u svim mojim (našim) pravnim poslovima u sudu i izvan suda kao i kod svih drugih državnih organa te da radi zaštite i ostvarenja mojih (naših) prava i na zakonu osnovanih interesa poduzima sve pravne radnje i upotrijebi sva u zakonu predviđena sredstva, a osobito da podnosi tužbe, prijedloge i ostale podneske, da dađe u moje (naše) ime nasljednu izjavu, te da za mene (nas) prima novac i novčane vrijednosti i da o tome izdaje potvrde.

Pristajem(o) da ga za slučaj sprječivosti zamijeni:

..... Maja Knežević, odv. vježbenik; Marko Vodanović, odv. vježbenik;

..... Sanja Đurić, odv. vježbenik

Za slučaj spora glede nagrade pristajem(o) na nadležnost suda u ..... Zagrebu

U ..... Zagrebu ..... dne 23.06. 2017.

..... Bilanokića Dabiba



**CROATIA®  
OSIGURANJE**

CROATIA osiguranje d.d.  
Vatroslava Jagića 33, 10 000 Zagreb  
www.crosig.hr

26 -05- 2017

SEKTOR ZA UPRAVLJANJE NAKNADAMA ŠTETA  
Služba za obradu šteta osiguranja imovine  
Vatroslava Jagića 33, 10000 Zagreb

Zagreb, 19.05.2017

Naš znak: 64 IMOD 1406 2017

Vaš znak:

Odvjetničko društvo  
Miličević i Šupuković d.o.o.  
Maksimirska cesta 103  
10 000 ZAGREB

**Predmet: Obavijest o otklonu odštetnog zahtjeva**

Poštovani,

U svezi Vašeg zahtjeva za naknadu štete sa sljedećim elementima:

Oštećeno: BILANDŽIJA DALIBOR;  
Mjesto štete: WOLFSBURG, WOLFSBURG  
Polica broj: 078620008130  
Datum nastanka štete: 15.06.2016.  
Datum prijave štete: 02.03.2017

obavještavamo Vas da, nažalost, moramo otkloniti Vaš zahtjev za naknadu štete, obzirom da je iscrpljen limit po štetnom događaju ugovoren policom osiguranja od odgovornosti prema djelatnicima.

Protiv ovog rješenja može se uložiti prigovor u roku od 15 dana od primitka ovog rješenja i to Drugostupanjskom povjerenstvu šteta osiguranja imovine.

S poštovanjem,

Specijalist za obradu šteta  
imovinske odgovornosti  
Renata Percan Rebrović, dipl. iur.

*R*

Za Croatia osiguranje d.d.  
Sektor za upravljanje naknadama šteta  
Voditelj odjela za obradu šteta imovinske odgovornosti  
Željko Serdar, dipl. iur.

O tom obavijest:

BILANDŽIJA DALIBOR  
ULICA TORINE 2  
44330 NOVSKA



*Ujic*

**S poštovanjem, osigurala Croatia**

CROATIA osiguranje d.d., Zagreb, Vatroslava Jagića 33, o800 1884, T +385 01 633 2000, F +385 01 633 2020, www.crosig.hr, info@crosig.hr, Trgovački sud u Zagrebu, MBS 080051022, OIB 26187994862, IBAN: HR94 2340 0091 1005 5500 8 kod Privredne banke Zagreb d.d. BIC/SWIFT: PBZGHR2X, Temeljni kapital 601.575.800,00 kn, uplaćen u cijelosti; broj dionica 429 697, nominalna vrijednost dionice 1.400,00 kn, predsjednik Uprave Damir Vandelić, član Uprave Nikola Mišetić, član Uprave Marijan Kralj, član Uprave Robert Vučković, član Uprave Miroslav Klepač, predsjednik Nadzornog odbora Ante Vlahović

preporučene pošiljke  vrijednosne pošiljke  
 paketa

ODVJETNIČKO DRUŠTVO  
MILICEVIĆ I ŠUPUKOVIĆ d.o.o.

POŠILJATELJ: Zagreb, Maksimirska cesta 103  
ODVJETNIK  
TOMISLAV MILIČEVIĆ

PRIMATELJ: CROATIA OSIGURANJE d.d.  
VATROSLAVA JAGIĆA 33

10000 ZAGREB  
(broj i naziv određiškog poštanskog ureda)

Vrijednost: 10148 / Zagreb kn  
RC 41218487 7 HR

Prijamni broj: 271g  
Masa: \*15.20 5 01  
Poštarina: 01.03.17 19:35:17 02AD

Osnovne dopunske usluge:  
(staviti x za odabranu uslugu)

Plus  Izdvojeno  
 S povratnicom  Uručiti osobno primatelju  
 Otkupnina: kn

r. P-10a Ozn. za narudžbu: 5/2015

stradao za vrijeme...

TOMISLAV MILIČEVIĆ  
odvjetnik

Croatia osiguranje d.d.  
Vatroslava Jagića 33  
10000 ZAGREB

gospodina Dalibora Bilandžiju, koji je dana 15.06.2016. god.  
mena kao zaposlenik tvrtke „VIADUKT“ d.d.

U vrijeme štetnog događaja „VIADUKT“ d.d. je imao s Vama ugovorenu policu osiguranja od  
odgovornosti.

U privitku dostavljamo tužbu s priložima kao odštetni zahtjev, te Vas molimo da potvrdite primitak  
istog, kao i da eventualnu ponudu za mirno rješenje spora pošaljete u pismenom obliku.

Molim da ujedno platite i naš trošak zastupanja.

S poštovanjem,

Odvjetničko društvo Miličević i Šupuković d.o.o.  
Tomislav Miličević, odvjetnik

Općinski radni sud u Zagrebu  
Ulica grada Vukovara 84

Zagreb, dne 28.02.2017.º

10000 ZAGREB

**Tužitelj: Dalibor Bilandžija, Ulica Torine 2,  
44330 NOVSKA, OIB: 64639732486;**

**Tuženik: Croatia osiguranje d.d., Vatroslava Jagića 33,  
10000 ZAGREB, OIB: 26187994862;**

## TUŽBA

**radi naknade štete**

**VPS: 683.000,00 kn**  
(uključujući i rentu za 60 mjeseci)

**I/ Dana 15.06.2016. god., u Njemačkoj, na gradilištu u Wolfsburgu, tužitelj je stradao za vrijeme redovnog radnog vremena prilikom obavljanja redovitih i uobičajenih poslova, kod poslodavca „VIADUKT“ d.d.**

Do nezgode je došlo kada se skela i oplata koja je privremeno pridržavala most na kojem se tužitelj nalazio urušila, prilikom čega je tužitelj pao sa visine od 20-ak metara i tom prilikom pao u komu i zadobio teške, po život opasne tjelesne ozljede.

Za štetu je odgovoran poslodavac tužitelja „VIADUKT“ d.d. jer je propustio osigurati uvjete za siguran rad, a što je bio dužan prema čl. 7. st. 3. Zakona o radu.

U vrijeme štetnog događaja poslodavac je kod tuženika imao policu osiguranja od odgovornosti, broj police: 078620008130.

**DOKAZI:** saslušanje tužitelja, priznanje tuženika, saslušanje svjedoka Antuna Knapića, ugovor o radu na određeno vrijeme od dana 28.07.2014. god., ugovor o radu na određeno vrijeme od dana 08.07.2015. god., ugovor o upućivanju na rad u inozemstvo od dana 28.07.2014. god., po potrebi rekonstrukcija

**II/** Tužitelj je u štetnom događaju zadobio ozljede opisane u priležnoj medicinskoj dokumentaciji, a radi čega mu je pružena pomoć u Neurološkoj klinici Campus Bad Neustadt u Njemačkoj.

Tužitelju je zbog predmetnog štetnog događaja zaostao ožiljak u predjelu lijevog ramena, a za kojeg potražuje naknadu u niže navedenom iznosu.

Tužitelju je potrebna stalna pomoć druge osobe, jer zbog ograničene pokretljivosti više nije u mogućnosti obavljati uobičajene poslove.

Tužitelj potražuje sljedeću naknadu štete:

**- zbog povrede prava osobnosti na tjelesno i duševno zdravlje  
te za tuđu pomoć i njegu** **611.000,00 kn**

Gornji iznos tužitelj smatra pravičnom naknadom, imajući u vidu sljedeće činjenice:

|  |               |
|--|---------------|
| - pretrpljeni bolovi, za koji potražuje iznos od   | 35.000,00 kn  |
| - pretrpljeni strah, za koji potražuje iznos od  | 35.000,00 kn  |
| - duševne boli zbog smanjenih životnih aktivnosti,<br>za koje potražuje iznos od                       | 500.000,00 kn |
| - za duševne boli zbog naruženosti, za koje potražuje iznos od   | 11.000,00 kn  |
| - za tuđu pomoć i njegu, za koju potražuje iznos od  | 30.000,00 kn  |
| - na ime rente za trajnu tuđu pomoć i njegu, s<br>početkom od 26.01.2017. god., pa ubuduće mjesečno po | 1.200,00 kn   |

**DOKAZI:** medicinska dokumentacija, saslušanje tužitelja, medicinsko vještačenje, financijsko vještačenje, izvješće o privremenoj nesposobnosti za rad

**III/** Predlažem da sud donese sljedeću:

#### P R E S U D U

Nalaže se tuženiku platiti tužitelju iznos od 611.000,00 kn, s pripadajućim zakonskim zateznim kamata, koje teku od dana podizanja tužbe, pa do isplate, te mu na ime tuđe pomoći i njege plaćati stalnu mjesečnu rentu u iznosu od 1.200,00 kn, počevši od 26.01.2017. god., pa ubuduće, s time da je dužan dospjele obroke platiti odjednom, a buduće dospijevajuće najkasnije do svakog 05-og u mjesecu, pa do isplate kao i nadoknaditi tužitelju i trošak parničnog postupka, također sa zakonskim zateznim kamata, a koje teku od dana donošenja prvostupanjske presude, pa do isplate, a sve u roku 15 dana pod prijetnjom ovrhe.

Dalibor Bilandžija, zast. po:

*prilozi:*

- *punomoć*
- *medicinska dokumentacija*
- *ugovor o radu na određeno vrijeme od dana 28.07.2014. god.*
- *ugovor o radu na određeno vrijeme od dana 08.07.2015. god.*
- *ugovor o upućivanju na rad u inozemstvo od dana 28.07.2014. god.*
- *izvješće o privremenoj nesposobnosti za rad*

#### **SPECIFIKACIJA TROŠKOVA:**

*VPS: 500 bodova*

*- sastav tužbe, rasprave, podnesci po 500 bodova*

*- +25% pdv*

*- troškovi vještačenja i ostali-po rješenju suda*

VIADUKT d.d. Zagreb OIB: 74794390096, Kranjčevićeva 2, zastupano po predsjedniku Uprave Društva Jošku Mikuliću, dipl.ing.građ. ( u daljnjem tekstu : Poslodavac )

i BILANDŽIJA DALIBOR, OIB: 64639732486, Torine 2, Nova Subocka (u daljnjem tekstu: Radnik)

sklopili su dana 28.07.2014. godine, ovaj

## UGOVOR O UPUĆIVANJU NA RAD U INOZEMSTVO

### Članak 1.

Utvrđuje se da je između istih stranaka dana 28.07.2014. godine sklopljen Ugovor o radu na određeno vrijeme.

### Članak 2.

Radnik se upućuje na rad u SR Njemačku, a radi ispunjavanja ugovornih obveza poslodavca prema njemačkim investitorima.

### Članak 3.

Radnik se upućuje na rad u SR Njemačku dana 31.07.2014. godine.

### Članak 4.

Ovaj ugovor sklapa se na određeno vrijeme, a najdulje 2 godine.

### Članak 5.

Radnik će obavljati poslove građevinski radnik kao i druge neophodne poslove u skladu s naravi i vrstom posla, a po nalogu poslodavca. Za vrijeme rada u SR Njemačkoj primat će plaću u skladu sa odredbama Sporazuma zaključenog 13.rujna 2002. godine između Vlade Republike Hrvatske i Vlade Savezne republike Njemačke o zapošljavanju radnika trgovačkih društava sa sjedištem u Republici Hrvatskoj, radi izvršavanja ugovora o djelu.

Plaća će se isplaćivati 80 % u devizama na devizni račun otvoren kod banke u SR Njemačkoj, te 20 % u kunama po srednjem tečaju NBH na zadnji dan u mjesecu za koji se vrši obračun na tekući račun otvoren u Hrvatskoj.

### Članak 6.

Radnik će raditi u režimu radnog vremena koji je određen posebnom odlukom Poslodavca.

#### Članak 7.

U tijeku rada Radnik ima pravo na dnevni odmor u trajanju od 30 minuta. Vrijeme korištenja dnevnog odmora odredit će nadležni rukovoditelj sukladno potrebama tehnološkog procesa rada.

#### Članak 8.

Prije odlaska na rad u SR Njemačku Radnik je obvezan koristiti godišnji odmor za tekuću godinu. Ukoliko Radnik nije mogao koristiti godišnji odmor prije odlaska na rad, omogućit će mu se korištenje godišnjeg odmora u skladu s planom korištenja godišnjeg odmora njemačkog gradilišta.

#### Članak 9.

Pravo na godišnji odmor Radnik ostvaruje sukladno važećim aktima Poslodavca i Kolektivnom ugovoru.

U godini u kojoj se Radnik vraća u Republiku Hrvatsku, godišnji odmor će koristiti po povratku u Republiku Hrvatsku.

#### Članak 10.

Poslodavac se obvezuje da će Radniku osigurati u kontinuitetu prava iz mirovinskog i zdravstvenog osiguranja računajući od dana sklapanja ovog Ugovora do povratka na rad u Republiku Hrvatsku, a u skladu s pravilima o mirovinskom i zdravstvenom osiguranju u Zemlji.

Poslodavac se obvezuje osim postojećih osiguranja Radnika osigurati i od nesreće na radu za period u kojem će stvarno raditi u Njemačkoj temeljem ovog Ugovora.

#### Članak 11.

Troškove smještaja u Njemačkoj snosi Poslodavac.

#### Članak 12.

Troškove za pripremu i upućivanje Radnika na rad u Njemačku snosi Poslodavac.

Ako Radnik, nakon što su učinjene sve pripreme za njegovo upućivanje na privremeni rad u Njemačkoj bez opravdanih razloga odbije-odustane od putovanja u Njemačku ili nakon što je već počeo raditi u Njemačkoj, samovoljno i bez odobrenja napusti posao kao i u slučaju kršenja obveza iz radnog odnosa, snosit će sve troškove za pripremu i upućivanje na privremeni rad u Njemačku kao i putne troškove.

#### Članak 13.

Po završetku potrebe za radom Radnika ili završetku radova u Njemačkoj, Poslodavac se obvezuje Radnika rasporediti, u pravilu, na poslove i radne zadatke na kojima je temeljem Ugovora o radu iz članka 1. ovog Ugovora, radio prije odlaska na rad u Njemačku, osim ako je Radniku prestao radni odnos u skladu sa Zakonom i propisima Društva.

Ukoliko ne postoji mogućnost rasporeda Radnika na poslove koje je obavljao prije upućivanja na rad u Njemačku, Poslodavac ga je obvezan rasporediti na druge odgovarajuće poslove sukladno propisima o radnim odnosima.

#### Članak 14.

Radnik će biti vraćen u Zemlju u slijedećim slučajevima:

1. istekom vremena na koje je sklopljen ovaj ugovor,
2. ispunjenjem od strane radnika obveze preuzete ovim ugovorom,
3. ukoliko prestane potreba za obavljanje posla zbog gospodarskih, tehničkih ili organizacijskih razloga,
4. ako Radnik nije u mogućnosti uredno izvršavati svoje obveze preuzete ovim ugovorom zbog određenih trajnih osobina i sposobnosti, bez obzira na razloge i uvjete njihovog nastanka ( npr. bolesti, nesreće na poslu i drugo ),
5. ako Radnik nije u mogućnosti uredno izvršavati svoje obveze preuzete ovim ugovorom zbog nastanka štetnog događaja koji za posljedicu ima privremenu nesposobnost Radnika za rad,
6. ukoliko Poslodavac donese odluku o vraćanju Radnika zbog potrebe za obavljanje posla u Zemlji,
7. ako Radnik krši obveze iz radnog odnosa,
8. ako mu se ne odobri dozvola boravka ili radna dozvola od strane nadležnih institucija Zemlje u koju je Radnik upućena.

#### Članak 15.

Kršenjem obveze iz radnog odnosa iz članka 14. točke 7. ovog Ugovora smatrat će se osobito:

- a) učestalo zakašnjenje na posao ili raniji odlazak s posla,
- b) napuštanje radnog mjesta tijekom radnog vremena bez odobrenja ili iz neopravdanih razloga,
- c) neobavješćivanje nadređenog rukovoditelja o spriječenosti dolaska na posao u roku tri dana bez opravdanog razloga,
- d) neizvršavanje, nesavjesno, nepravodobno ili nemarno izvršavanje radnih obveza,
- e) odbijanje izvršenja posla ako za to ne postoje opravdani razlozi,
- f) neovlaštena posluga sredstvima povjerenim za izvršenje poslova,
- g) obavljanje djelatnosti koja je u suprotnosti s poslovima radnog mjesta ili bez prethodnog odobrenja nadležnog rukovoditelja,
- h) ponašanje koje nanosi štetu ugledu Poslodavca,
- i) nedoličan odnos prema strankama i iskazivanje bilo kakvog oblika netrpeljivosti prema ljudima,
- j) odavanje poslovne tajne,
- k) postojanje osnovane sumnje na počinjenje kaznenog djela ili prekršaja propisanih zakonima Njemačke ili zakonom Republike Hrvatske,
- l) ukoliko vraćanje zahtijeva nadležno tijelo Njemačke.

Težom povredom radne dužnosti smatra se i kršenje bilo kojih relevantnih zakonskih i podzakonskih propisa Njemačke.

#### Članak 16.

Kad nastupe razlozi za vraćanje Radnika sadržani u članku 14. točke 1. do 6. ovog Ugovora Radnik se opoziva.

Poslodavac daje opoziv Radniku u pisanom obliku, s naznakom razloga opoziva.  
Nakon primitka opoziva Radnik je dužna bez odgađanja vratiti se u Zemlju.

#### Članak 17.

Nastupanje razloga za vraćanje u Zemlju iz članka 14. točke 7. ovog Ugovora utvrđuje odgovorna osoba Poslodavca pisanim izvješćem koje dostavlja Poslodavcu.

Pisano izvješće iz stavka 1. ovog članka treba sadržavati i prijedlog Poslodavcu za daljnje postupanje prema Radniku.

Ukoliko odgovorna osoba predloži Poslodavcu vraćanje Radnika u Zemlju zbog razloga iz članka 14. točka 7. ovog Ugovora, odluku o vraćanju donosi Poslodavac u pisanom obliku.

Odluku je poslodavac dužan dostaviti Radniku odmah nakon donošenja.

Odgovorna osoba u smislu ovog članka kao i drugih odgovarajućih odredbi ovog Ugovora je voditelj Radne jedinice.

#### Članak 18.

Radnik je suglasan da će nakon primitka odluke iz članka 14. stavka 4. ovog Ugovora sklopiti sporazum o prestanku ili otkazati ugovor o radu sklopljen između Radnika i Poslodavca te se u roku od dva ( 2 ) dana vratiti u Zemlju.

#### Članak 19.

Ukoliko Poslodavac donese odluku o vraćanju u Zemlju, dužan je omogućiti Radniku iznošenje svoje obrane, osim ako postoje okolnosti zbog kojih nije opravdano očekivati od Poslodavca da to učini.

#### Članak 20.

Odredbe ovog ugovora su poslovna tajna.

#### Članak 21.

Na odredbe ovog Ugovora primjenjuje se hrvatsko zakonodavstvo.

#### Članak 22.

Ovaj Ugovor smatra se sklopljenim danom potpisa obiju ugovornih strana.

#### Članak 23.

Ovaj Ugovor sastavljen je u četiri ( 4 ) istovjetna primjerka od kojih po jedan ( 1 ) zadržavaju ugovorne strane, a dva ( 2 ) služe za potrebe prijave nadležnim tijelima.


RADNIK:

*Zidančevića Dalibor*

POSLODAVAC:  
Predsjednik Uprave:

Joško Mikulić, dipl.ing. građ.

 **VIADUKT**  
Graditeljsko dioničko društvo  
Zagreb, Kranjčevićeva 2



Temeljem članka 23. Pravilnika o radu Društva, dan 08.07.2015. g. sklopljen je sljedeći:

## UGOVOR O RADU NA ODREĐENO VRIJEME

Između Graditeljskog dioničkog društva VIADUKT, OIB 74794390096, Zagreb, Kranjčevićeva 2, zastupanog po predsjedniku Uprave Jošku Mikuliću, dipl.ing. građ. (u daljnjem tekstu: POSLODAVAC)

i BILANDŽIJA DALIBOR, OIB: 64639732486, Torine 2, Nova Subocka (u daljnjem tekstu: RADNIK)

### Članak 1.

Radnik zasniva radni odnos na određeno vrijeme zbog novougovorenog posla na gradilištu u Wolfsburgu.

### Članak 2.

Radnik počinje s radom 31.07.2015. g. Radni odnos traje dok traje povećani opseg poslova, a najduže do 30.07.2016. g.

Radni odnos prestaje prije isteka roka iz stavka 1. ovog članka i u slučaju da investitor – naručitelj, zbog ekonomskih razloga izazvanih recesijom, uspori financiranje ugovorenih radova radi kojih je sklopljen ugovor o radu.

### Članak 3.

Radnik će obavljati poslove: građevinski radnik.

### Članak 4.

Mjesto rada: gradilišta Društva.

### Članak 5.

Poslovi iz članka 3. ovog Ugovora po svojoj složenosti razvrstani su u I tarifnu skupinu, koeficijent složenosti 1,00 u skladu s Pravilnikom o radu, Privitak broj 2 - Tarifni razredi.

### Članak 6.

Ugovorene strane utvrđuju da kod radnika nema bolesti ili drugih okolnosti koje ga onemogućavaju ili bitno ometaju u izvršavanju povjerenih mu poslova, odnosno koje ugrožavaju život ili zdravlje osoba s kojima u izvršenju Ugovora o radu radnik dolazi u dodir.

## Članak 7.

Radnik će raditi puno radno vrijeme od 40 sati tjedno. Radno vrijeme radnika utvrđuje se u skladu s Pravilnikom o radu i odlukom poslodavca.

## Članak 8.

Odredbe o preraspodjeli radnog vremena, odmorima i dopustima, trajanju plaćenog godišnjeg odmora na koji radnik ima pravo, prestanku i otkazu ugovora o radu, odredbe o osnovnoj plaći, dodacima na plaću, razdobljima isplate primanja na koja radnik ima pravo, te drugim novčanim i nenovčanim primanjima, kao i odredbe o trajanju redovnog radnog vremena i tjedna, odredbe o upućivanju radnika u drugo mjesto rada, odredbe o izumima i tehničkim unapređenjima i druge odredbe, koje nisu regulirane ovim Ugovorom, regulirane su Pravilnikom o radu, te se iste u tom obliku i primjenjuju.

## Članak 9.

Radnik je obvezan poslove obavljati savjesno i s najboljim znanjem. Poslodavac može radniku redovito i izvanredno otkazati ugovor o radu.

## Članak 10.

Radnik je obvezan pri obavljanju poslova koristiti propisana osobna zaštitna sredstva i opremu, obavljati poslove dužnom pozornošću, sukladno propisanim odredbama Zakona o zaštiti na radu, Zakona o zaštiti od požara i Zakona o zaštiti okoliša, te općim aktima poslodavca.

Poslodavac se oslobađa obveze naknade štete radniku, zbog ozljede na radu, koja je nastala kao posljedica nepridržavanja pravila zaštite na radu iz prethodnog stavka.

## Članak 11.

Kada je Zakonom, Kolektivnim ugovorom, Sporazumom sklopljenim između poslodavca i Radničkog vijeća ili pravilnikom poslodavca neko od prava ugovorenih ovim Ugovorom određeno povoljnije za radnika, neposredno će se primjenjivati odgovarajuće odredbe Zakona, Kolektivnog ugovora, Sporazuma, odnosno Pravilnika.

## Članak 12.

Ovaj Ugovor se sklapa u 4 (četiri) istovjetna primjerka, 3 (tri) za poslodavca i 1 (jedan) za radnika.

Izmjene i dopune obavljaju se u pismenom obliku.

RADNIK:

*Boleslav Delibor*



POSLODAVAC  
DIREKTOR UPRAVE:  
22 Graditeljsko društvo  
Zagreb, Kranjčevićeva 2  
*Boško Mikulić, dipl.ing. građ.*

Temeljem članka 23. Pravilnika o radu Društva, dana 28.07.2014. g. sklopljen je slijedeći:

## UGOVOR O RADU NA ODREĐENO VRIJEME

Između Graditeljskog dioničkog društva VIADUKT, OIB 74794390096, Zagreb, Kranjčevićeva 2, zastupanog po predsjedniku Uprave Društva Jošku Mikuliću, dipl.ing. građ. (u daljnjem tekstu: POSLODAVAC)

i BILANDŽIJA DALIBOR, OIB: 64639732486, Torine 2, Nova Subocka (u daljnjem tekstu: RADNIK)

### Članak 1.

Radnik zasniva radni odnos na određeno vrijeme zbog povećanja opsega poslova.

### Članak 2.

Radnik počinje s radom 30.07.2014. g. Radni odnos traje dok traje povećani opseg poslova, a najduže do 29.07.2015. g.

Radni odnos prestaje prije isteka roka iz stavka 1. ovog članka i u slučaju da investitor – naručitelj, zbog ekonomskih razloga izazvanih recesijom, uspori financiranje ugovorenih radova radi kojih je sklopljen ugovor o radu.

### Članak 3.

Radnik će obavljati poslove: građevinski radnik.

### Članak 4.

Mjesto rada: gradilišta Društva.

### Članak 5.

Poslovi iz članka 3. ovog Ugovora po svojoj složenosti razvrstani su I tarifnu skupinu, koeficijent složenosti 1,00 u skladu s Pravilnikom o radu Privitak broj 2 - Tarifni razredi.

### Članak 6.

Ugovorene strane utvrđuju da kod radnika nema bolesti ili drugih okolnosti koje ga onemogućavaju ili bitno ometaju u izvršavanju povjerenih mu poslova, o čemu koje ugrožavaju život ili zdravlje osoba s kojima u izvršenju Ugovora o radu radnik dolazi u dodir.

## Članak 7.

Radnik zasniva radni odnos uz uvjet pokusnog rada u trajanju od 1 mjeseca.

## Članak 8.

Radnik će raditi puno radno vrijeme od 40 sata tjedno. Radno vrijeme radnika utvrđuje se u skladu s Pravilnikom o radu i odlukom poslodavca.

## Članak 9.

Odredbe o preraspodjeli radnog vremena, odmorima i dopustima, trajanju plaćenog godišnjeg odmora na koji radnik ima pravo, prestanku i otkazu ugovora o radu, odredbe o osnovnoj plaći, dodacima na plaću, razdobljima isplate primanja na koja radnik ima pravo, te drugim novčanim i nenovčanim primanjima, kao i odredbe o trajanju redovnog radnog vremena i tjedna, odredbe o upućivanju radnika u drugo mjesto rada, odredbe o izumima i tehničkim unapređenjima i druge odredbe, koje nisu regulirane ovim Ugovorom, regulirane su Pravilnikom o radu, te se iste u tom obliku i primjenjuju.

## Članak 10.

Radnik je obavezan poslove obavljati savjesno i s najboljim znanjem. Poslodavac može radniku redovito i izvanredno otkazati ugovor o radu.

## Članak 11.

Radnik je obavezan pri obavljanju poslova koristiti propisana osobna zaštitna sredstva i opremu, obavljati poslove dužnom pozornošću, sukladno pravilima zaštite na radu, propisanim odredbama Zakona o zaštiti na radu i drugim propisima poslodavca. Poslodavac se oslobađa obveze naknade štete radniku, zbog ozljede na radu, koja je nastala kao posljedica nepridržavanja pravila zaštite na radu iz prethodnog stavka.

## Članak 12.

Kada je Zakonom, Kolektivnim ugovorom, Sporazumom sklopljenim između poslodavca i Radničkog vijeća ili pravilnikom poslodavca neko od prava ugovorenih ovim Ugovorom određeno povoljnije za radnika, neposredno će se primjenjivati odgovarajuće odredbe Zakona, Kolektivnog ugovora, Sporazuma, odnosno Pravilnika.

## Članak 13.

Ovaj Ugovor se sklapa u 4 (četiri) istovjetna primjerk, 3 (tri) za poslodavca i 1 (jedan) za radnika.

Izmjene i dopune obavljaju se u pismenom obliku.

RADNIK:

*Bilanožija Dalibor*



VIADUKT

22

Graditeljsko dioničko društvo  
Zagreb, Kranjčevićeva 2

POSLODAVAC:

PREDSJEDNIK UPRAVE:

Joško Mikulić, dipl.ing. građ.



Neurologische Klinik | 97615 Bad Neustadt

Chefarzt der Abteilung für Weiterführende  
Rehabilitation Anschlussrehabilitation  
Dr. med. A. Baumgarten

Von-Guttenberg-Straße 10  
97616 Bad Neustadt  
Zentrale 09771 908-0  
Telefon 09771 908-8757  
Telefax 09771 908-989410  
E-Mail careha@neurologie-bad-neustadt.de  
Internet www.neurologie-bad-neustadt.de

Bad Neustadt, 04.08.2016  
ABa/IHo

Dalibor Bilandzija geb. 18.11.1980  
Schraudenbacherstr. 1, 97440 Werneck

### Ärztlicher Bericht

Herr Dalibor Bilandzija erlitt am 15.06.2016 ein Polytrauma mit Schädel-Hirn-Trauma (Kontusionsblutungen links frontal, diffuse traumatische Subarachnoidalblutung, multiple punktförmige Einblutungen im Bereich der Stammganglien bds., v. a. diffusen axonalen Schaden, Orbitabodenfraktur links und v. a. Felsenbeinfraktur rechts), subluxierter per- und subkapitaler Humerusfraktur links sowie Deckplattenimpressionsfraktur der Lendenwirbelkörper 2 bis 5 ohne Hinterkantenbeteiligung. Das Polytrauma ereignete sich, nachdem es im Rahmen einer beruflichen Tätigkeit als Bauarbeiter bei Brückenbauarbeiten zum Einsturz der Konstruktion gekommen war. Herr Bilandzija wurde am Unfallort schutzintubiert. Die Akutdiagnostik und -therapie erfolgte im Universitätsklinikum Würzburg (Neurochirurgische Intensivstation). Unmittelbar nach Aufnahme erfolgte die Anlage einer ICP-Sonde zum Monitoring des intrakraniellen Druckes. Der Patient wurde prophylaktisch antibiotisch mit Ceftriaxon behandelt. Am 16.06.2016 wurde die subluxierte per- und subkapitale Humerusfraktur links osteosynthetisch versorgt. Am 21.06.2016 erfolgte die operative Versorgung der Orbitabodenfraktur links. Wegen Zunahme eines Hirnödems wurde der Patient mit Glycerosteril behandelt. Bei ansteigenden Infektparametern ohne sicheren Infektfokus wurde der Patient mit Meropenem/Ciprofloxacin behandelt, bei weiterhin steigenden Entzündungswerten erfolgte eine Eskalation auf Meropenem/Vancomycin. Der Patient konnte am 03.07.2016 extubiert werden. Durch das Amtsgericht Würzburg, Abteilung für Betreuungssachen, wurde unter dem Geschäftszeichen 26 XVII 756/16 eine Betreuung eingerichtet. Zur Betreuerin wurde die Lebensgefährtin des Patienten, Frau Mariana Britan, geb. 24.04.1987, bestellt.

Am 05.07.2016 wurde Herr Bilandzija in die Abteilung für Frührehabilitation unserer Klinik übernommen. Bei Aufnahme standen klinisch-neurologisch ein schweres organisches Psychosyndrom, eine neurogene Dysphagie, eine Aphasie, eine schlaffe Tetraparese und eine Harn- und Stuhlinkontinenz im Vordergrund. Die cCT-Kontrolle zeigte die vorbeschriebenen Blutungen; diese waren schon weitgehend resorbiert. Residual fand sich eine postkontusionelle Läsion links frontal. Eine weitere cCT-Verlaufskontrolle vom 25.07.2016 zeigte eine weitere Blutungsresorption und weiterhin eine postkontusionelle Läsion links fron-




tal. Es fand sich kein Hinweis auf einen Ventrikelaufstau. Wegen Übelkeit und Erbrechen wurde der Patient mit Domperidon und Ondansetron behandelt. Hierunter besserte sich diese Symptomatik und sistierte schließlich. Bei Hornhauterosion und Oberlidhämatom rechts und v. a. Einklemmung der M. rectus inferior, Monokelhämatom, Hyposphagma und subtotaler Hornhauterosion am linken Auge wurde der Patient konsiliarisch beim Augenarzt vorgestellt, der einen weitgehend unauffälligen Befund erhob. Wegen einer ausgeprägten neurogenen Dysphagie wurde der Patient zunächst über einen nasogastralen Katheter ernährt. Im Verlauf der Frührehabilitation konnten deutliche Fortschritte erreicht werden, so dass die Anlage einer PEG-Sonde nicht notwendig war. Der Patient konnte zuletzt passierte Kost und angedickte Getränke zu sich nehmen. Die röntgenologische Kontrolluntersuchung bei z. n. operativer Versorgung der subluxierten per- und subkapitalen Humerusfraktur links ergab keinen Anhalt für eine Lockerung oder eine neue Fraktur. Der Gilchristverband wurde bis zum 16.07.2016 getragen. Der linke Arm sollte insgesamt für 6 Wochen postoperativ nicht belastet werden (nur aktive assistierte Bewegungen dürfen durchgeführt werden). Bei Schwerhörigkeit und Ohrenscherzen rechts wurde ein HNO-ärztliches Konsil veranlasst. Es wurden eine abgelafene Felsenbeinfraktur rechts, eine Hypoglossusparese und Rekurrensparese links festgestellt. Bezüglich der Felsenbeinlängsfraktur wurde kein akuter Behandlungsbedarf gesehen. Eine erneute Vorstellung zur audiologischen Kontrolluntersuchung und ggf. Operationsplanung wurde empfohlen. Das organische Psychosyndrom zeigte eine Rückbildungstendenz, wobei jedoch die kognitiven Funktionen zuletzt noch eingeschränkt waren. Es konnten auch Fortschritte hinsichtlich der Mobilität und der Selbsthilfefähigkeit erreicht werden. Ein initial liegender suprapubischer Blasenkatheeter konnte komplikationslos entfernt werden.

Am 26.07.2016 wurde Herr Bilandzija in unsere Abteilung für Weiterführende Rehabilitation aufgenommen. Herr Bilandzija erhält Physiotherapie, Ergotherapie, physikalische Anwendungen und neuropsychologische Behandlung.

In der Abteilung für Physiotherapie konnte die Gangsicherheit weiter verbessert werden. Der Patient kann inzwischen auf ebenem Untergrund ohne Hilfsmittel sicher gehen. Leichte Unsicherheiten bestehen noch bei den erschwerten Gangarten und beim Gehen auf unebenem Untergrund. Es besteht noch eine deutliche Einschränkung der aktiven und passiven Beweglichkeit des linken Armes bei z. n. Fraktur (proximale Armparese vom KG 3/5). Der Patient kann den linken Arm im Schultergelenk aktiv nur bis max. 100° abduzieren und anteflektieren.

In unserer Abteilung für Neuropsychologie wurden Orientierungsschwierigkeiten, visuell-räumliche Defizite und Aufmerksamkeitsdefizite festgestellt. Inzwischen ist der Patient örtlich, zeitlich und situativ wieder adäquat orientiert. Die Kulturfertigkeiten wie Lesen und Rechnen gelingen nun unauffällig. Das Schreiben ist noch deutlich verlangsamt. Die Sprache ist noch verwaschen, jedoch sind die Spontansprache, das Sprachverständnis und das Nachsprechen intakt. Es ergibt sich kein Hinweis auf eine Einschränkung des Gesichtsfeldes. Die kurzfristige Konzentrationsfähigkeit ist aktuell knapp durchschnittlich und die Arbeitsgüte ist knapp durchschnittlich. Die Gedächtnisfunktionen sind knapp durchschnittlich bis durchschnittlich. Deutlich unterdurchschnittlich präsentierten sich noch die Exekutivfunktionen (exploratives Verhalten, zielgerichtetes Handeln wie Handlungsplanung und Handlungsorganisation und planerische Exekutivfunktionen).

Aus neurologischer Sicht ist insbesondere zur weiteren Verbesserung der Beweglichkeit und der Kraft der linken oberen Extremität und zur weiteren Verbesserung der betroffenen neuropsychologischen Funktionen noch eine weitere stationäre neurologische Rehabilitationsbehandlung bis Ende August 2016 notwendig.

  
Dr. med. A. Baumgarten

Chefärzt der Abteilung für Weiterführende  
Rehabilitation / Anschlussrehabilitation



Neurologische Klinik | 97615 Bad Neustadt

Herrn

Dr. med. A. Baumgarten  
Chefarzt Abt. AHB/Weiterführende Rehabilitation  
Neurologische Klinik GmbH  
Bad Neustadt/Saale  
im Hause

Abteilung neurologisch-neurochirurgische  
Frührehabilitation

Chefarzt  
Dr. med. Volker Ziegler

Von-Guttenberg-Straße 10  
97616 Bad Neustadt  
Zentrale 09771 908-0  
Telefon 09771 908-8752  
Telefax 09771 908-989408  
E-Mail [casshv@neurologie-bad-neustadt.de](mailto:casshv@neurologie-bad-neustadt.de)  
Internet [www.neurologie-bad-neustadt.de](http://www.neurologie-bad-neustadt.de)

Bad Neustadt, den 22.07.2016  
DrR/Sc

**Entlassungsbrief**

Dalibor Bilandzija, geb. 18.11.1980  
Schraudenbacherstr. 1, 97440 Werneck  
Fall-Nummer: 56095575

*Pf* 27.7.  
LFR

Sehr geehrter Herr Chefarzt,

wir berichten Ihnen über den o. g. Patienten, der sich vom 05.07.2016 bis zum 26.07.2016 zur stationären neurologisch-frührehabilitativen Behandlung in unserer Abteilung befand.

**Diagnosen:**

- Schädel-Hirn-Trauma am 15.06.2016 mit folgendem Verletzungsmuster:
  - Kontusionsblutungen links frontal [S06.8]
  - Diffuse traumatische Subarachnoidalblutung [S06.6]
  - Multiple punktförmige Einblutungen im Bereich der Stammganglien bds.
  - V. a. diffusen axonalen Schaden

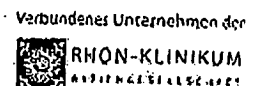
**Symptome:**

- Schweres organisches Psychosyndrom [F07.2]
- Neurogene Dysphagie [R13.0] - nasogastraler Katheter bis zum 09.07.2016, oraler Kostaufbau
- Aphasie [R47.0]
- Schlaffe Tetraparese [G82.39]
- Harn- und Stuhlinkontinenz [R32/R15] - suprapubischer Katheter seit dem 30.06.2016, nächster Wechsel Mitte/Ende August

**Komplikationen im Universitätsklinikum Würzburg vom 15.06.2016 bis zum 05.07.2016:**

- Dekubitus Grad III am Steiß [L89.24]

Neurologische Klinik GmbH  
Sitz der Gesellschaft Bad Neustadt | Geschäftsführer: Burkhard Biegel, Jochen Bocklet  
Reglstergericht Schweinfurt HRB 1603 | USt-IdNr.: DE155284179  
Bankverbindung: Commerzbank Schweinfurt | IBAN: DE47 7938 0051 0405 7120 00 | BIC: DRESDEFF793



Verbundenes Unternehmen der  
RHÖN-KLINIKUM  
ASSOCIATED INSTITUTES

27.07

ADC

BS-AUG-2016 14:28

Komplikationen in der Abteilung Frührehabilitation vom 05.07.2016 bis zum 26.07.2016:

- Reflux [K21.9]
- Rekurrensparese links [J38.00]
- Hypoglossusparese links [G52.3]

Nebendiagnosen:

Zusätzliche Verletzungen bei SHT vom 15.06.2016:

- Orbitabodenfraktur links [S02.3]
- V. a. Felsenbeinfraktur rechts

Rechtes Auge:

- Hornhauterosion und Oberlidhämatom [S05.0]

Linkes Auge:

- Exophthalmus
- V. a. Einklemmung des M. rectus inferior
- Monokelhämatom
- Hyposphagma und subtotale Hornhauterosion
- Subluxierte per- und subcapitale Humerusfraktur links [S42.20]
- Deckplattenimpressionsfraktur der LWK 2 - 5 ohne Hinterkantenbeteiligung
- V. a. Schalleitungsschwerhörigkeit rechts [H90.2]
- Septumdeviation [J34.2]
- Nikotinabusus

Anamnese:

Herr Bilandzija war am 15.06.2016 im Rahmen seiner beruflichen Tätigkeit als Bauarbeiter an Brückenbauarbeiten beteiligt, als es zum Einsturz der Konstruktion gekommen ist. Der Patient wurde am Notfallort schutzintubiert.

Das am 15.06.2016 durchgeführte CT-Thorax wies das oben genannte Verletzungsmuster auf und der Patient wurde auf die neurochirurgische Intensivstation übernommen. Unmittelbar nach Aufnahme erfolgte die Anlage einer ICP-Sonde zum Monitoring des intrakraniellen Druckes und es wurde mit einer antibiotischen Prophylaxe mittels Ceftriaxon bei SDH begonnen.

Am 16.06.2016 erfolgte die operative Versorgung der linkseitigen Humerusfraktur. Am 21.06.2016 erfolgte die Versorgung der Orbitafraktur links.

Bei Zunahme des Hirnödems wurde mit Glycerolsteril begonnen.

Bei ansteigenden Infektparametern ohne sicheren Infektfokus wurde zunächst Meropenem/Ciprofloxacin verabreicht. Bei weiterhin steigenden Entzündungswerten erfolgte eine Eskalation auf Meropenem/Vancomycin.

Die Extubation gelang am 03.07.2016.

Am 05.07.2016 nahmen wir den Patienten zur Einleitung einer neurologisch-neurochirurgischen Frührehabilitation in unsere Abteilung auf.

ICF-basierte Sozialanamnese:

Der Patient führte alle Aufgaben des täglichen Lebens selbständig durch. Der Patient hat eine Lebensgefährtin. Der Patient lebt mit der Lebensgefährtin in einem Appartement (Mietwohnung).

Der Patient ist Kroat. Er spricht sehr wenig deutsch und kaum englisch.

Betreuung:

Durch das Amtsgericht Würzburg, Abteilung für Betreuungssachen, wurde unter dem Geschäftszeichen 26 XVII 756/16 eine Betreuung eingerichtet. Betreuerin ist die Lebensgefährtin, Frau Marijana Brtan, geb. 24.04.1987, Tel: 0174/8490742. Aufgabenkreise sind die Gesundheitsfürsorge einschließlich hiermit verbundener Aufenthaltsbestimmung, Abschluss, Änderung und Kontrolle der Einhaltung eines Heim-Pflegevertrages, Entgegennahme, Öffnen und Anhalten der Post im Rahmen der übertragenen Aufgabenkreise, Vermögenssorge, Organisation der ambulanten Versorgung sowie die Vertretung gegenüber Behörden, Versicherungen, Renten- und Sozialleistungsträgern. Die vorläufige Betreuung ist befristet bis zum 19.12.2016.

**Untersuchungsbefunde:**

**Allgemeiner klinischer Befund:**

36-jähriger Patient in reduziertem Allgemein- und Ernährungszustand. Körpergröße: 175 cm. Körpergewicht: 78 kg. BMI: 25,5 kg/m<sup>2</sup>. Temp. 36,4°C. 95% Sauerstoffsättigung (mit Fentanyl + Clonidin-Perfusor sediert). Die Extremitäten sind nicht ödematös eingelagert, kein Ikterus, keine Ex-/Erantheme, kalte Akren. Cor: Rhythmische Herzaktion, Herztöne. Herzfrequenz 80/Min. (Clonidin-Perfusor), Blutdruck 120/60mmHg. Pulmo: Vesikuläres Atemgeräusch, feuchte Rasselgeräusche basal bds. Abdomen weich, keine Resistenzen, keine Abwehrspannung, Wirbelsäule und Extremitäten ohne wesentliche pathologische Befunde. Hämatom linke laterale Thoraxhälfte. Chirurgische Wunde an der li. Schulter verhärtet, nicht gerötet und mit einer trockenen Kruste belegt. Kein Eiter.

**Neurologischer Befund:**

Nervenaustrittspunkte frei, kein Meningismus. Initiale Blickwendung nach unten, im Verlauf Blick konjugiert, tells „schwimmende Bulbi“, re. zu sehen. Linkes Auge operiert. Pupille midriatisch postoperativ. Hirnnerven konnten nicht untersucht werden, bei sediertem Patienten. Tetraparese, vermutlich linksbetont. Muskelreflexe seitengleich allenfalls mittelmäßig auslösbar, Pyramidenbahnzeichen negativ, links angedeutet positiv. Sensibilität, Koordination sowie Eudiadochokinese nicht beurteilbar. Aphasie (der Patient spricht kroatisch), Apraxie, Agnosie oder Extinktionsphänomene ebenfalls nicht beurteilbar. Harn- und Stuhlinkontinenz.

**Psychopathologischer Befund:**

Sedierter, teilweise unruhiger Patient. Höhere Hirnleistungen nicht beurteilbar.

**Zusatzdiagnostik:**

**Native Computertomographie (CT) des Neurokraniums vom 05.07.2016:**

Bei Zustand nach Schädelhirntrauma am 15.06.2016 zeigen sich die vorbeschriebenen Blutungen weitgehend resorbiert, residual besteht eine postkontusionelle Läsion links-frontal und ein Hygrom rechts-okzipito-parietal. ✓

**Native Computertomographie (CT) des Neurokraniums vom 25.07.2016:**

Zustand nach offenem Schädelhirntrauma (am 15.06.2016). Nicht dislozierte Fraktur des rechten Felsenbeins im Konsolidationsstadium.

Postkontusionelle Läsion links-hochfrontal kortikal/subkortikal. Schmale subdurale Hygrome links-frontal und rechts-okzipital. Keine Mittellinienverschiebung. Keine Liquorzirkulationsstörung. ✓

**Thorax anteroposterior im Liegen vom 05.07.2016:**

Unauffällige Thoraxorgane, kein Hinweis auf Rippenfraktur. ✓

**Linke Clavikula und Schulter in 2 Ebenen vom 05.07.2016:**

Es besteht Zustand nach subkapitaler Humerusfraktur links mit versorgter Platte. Keine Lockerung. Kein Hinweis auf eine Fraktur der linken Clavikula. ✓

**Befund fiberoptische endoskopische Untersuchung des Schluckaktes vom: 06.07.2016**

Die Überprüfung ergab einen endo- und mesopharyngealen Speichelaufstau mit deutlich kraftgeminderter Transportfähigkeit sowie ein deutliches Coating an den Pharynxwänden bei herabgesetzter Kontraktionsfähigkeit der Konstriktoren. Hypopharyngeal weitgehend frei von Speichelresiduen. Retentionen werden reflektorisch mit vorhandenen aber noch deutlich abgeschwächten Schutzreflexen kompensiert. Die Vigilanz ist noch deutlich herabgesetzt.

**Befund fiberoptische endoskopische Untersuchung des Schluckaktes vom 13.07.2016 – Kontrolle:**

Die Überprüfung der Schluckfunktion ergab einen in allen Phasen kraftgeminderten und teilweise unkoordinierten Schluckakt bei Aufmerksamkeitsdefizit. Es kam bei der Einnahme von breiiger, angeglichter, flüssiger und fester Konsistenz zu prae- und postdeglutitivem Leaking mit kompensierten Retentionen und vorerst unkompensierten Residuen und pharyngealem Coating. Penetrationen konnten kompensiert werden, eine Aspiration war nicht erkennbar. Die Schutzfunktionen erscheinen in der Intensität noch deutlich abge-

schwächt auslösbar. Es kommt postdeglutitiv zu einer suffizienten Reinigung des Hypopharynx. Die Sensibilität erscheint herabgesetzt. Aufmerksamkeit, starke Abgelenktheit sowie die Wahrnehmung der linken Seite und eine noch deutliche Verlangsamung bei reduzierter Belastbarkeit sind defizitär.

**Augenärztliches Konsil, Fr. Dr. Szopa-Spötta Bad Neustadt, vom 07.07.2016:**

Fachärztliche Beurteilung und Therapieverschlagn bei Hornhauterosion und Oberlidhämatom (S05.0) am Rechteraue und Exophthalmus, V. a. Einklemmung des M. rectus inferior, Monokelhämatom am linken Auge.

Befund und Behandlungsvorschlag des Konsiliararztes

Rechtes / Linkes Auge Hornhaut glatt, Motilität frei, keine Einschränkung nach oben, Papille o. B. ✓

**Augenärztliches Konsil, Fr. Dr. Szopa-Spötta Bad Neustadt, vom 14.07.2016:**

Fachärztliche Beurteilung und Therapieverschlagn bei Hornhauterosion und Oberlidhämatom am rechten Auge und Exophthalmus, V. a. Einklemmung des M. rectus inferior, Monokelhämatom am linken Auge.

Befund und Behandlungsvorschlag des Konsiliararztes

Rechtes/Linkes Auge Mobilität frei, Papille o. B. ✓

**HNO Konsil, Dr. Christ, Bad Neustadt, vom 20.07.2016:**

Patient hat Ohrenschnmerzen rechtes Ohr. Fachärztliche Beurteilung und Therapieverschlagn.

Befund und Behandlungsvorschlag des Konsiliararztes

Rechts Blutkruste im äußeren Gehörgang, fraglich Kruste am Gehörgangsdach, Trommelfell intakt, linkes Ohr reizlos, Weber nach rechts, Rinne links positiv, rechts negativ. Zunge weicht beim Herausstrecken nach links ab, Stimmbandstillstand links paramedian.

Diagnose: Dringender V. a. Felsenbeinlängsfraktur rechts, V. a. Schalleitungsschwerhörigkeit rechts, Rekurrensparese li., Hypoglossusparese links.

Therapie: Vorstellung in Praxis am 21.07.2016 zur Audiometrie. ✓

**HNO Konsil, Dr. Christ, Bad Neustadt, vom 21.07.2016:**

Fragestellung: Pat. Ist Ihnen bekannt. Wie empfohlen Vorstellung in Praxis.

Befund und Behandlungsvorschlag des Konsiliararztes

Impedanz: li. normal, Stapes-Reflex partiell auslösbar, re. nicht messbar,

Audio: re. hochgr. kombinierte Schwerhörigkeit, li. geringgr. Hochtonhörminderung,

Frenzelbrille: angedeuteter Spontannystagmus nach li., verstärkt durch Provokation,

Ohr: re. kl. Stufe im Gehörgangsboden, altes Blut entfernt, Trommelfell matt, intakt, Pauke lufthaltig, li.

Trommelfell matt, intakt, Nase: Septumdeviation nach li., Mundrachen: Hypoglossusparese li., Kehlkopf:

Stimmband li. paramedial Stillstand.

Diagnosen:

- Septumdeviation, Hypoglossusparese links ✓
- Rekurrensparese n. n. bez. links ✓
- Z. n. Schädel-Hirn-Trauma
- V. a. Felsenbeinfraktur rechts ✓

Zusammenfassung: Nach Ohrensäubern re. dringender Verdacht auf abgelaufene Felsenbeinlängsfraktur, die sich auch audiologisch durch eine hochgradige kombinierte Schwerhörigkeit rechts bestätigen lässt.

Trotz subj. Schwindelfreiheit zeigt sich ein geringgr. Kopfschüttelnystagmus nach links. Unverändert Hinweis für eine Hypoglossusparese und eine Rekurrensparese links. Bezüglich des rechten Ohres zunächst kein akuter Handlungsbedarf, im Intervall nach fortgeschrittener Genesung erneute Vorstellung in einer HNO-Klinik zur erneuten audiologischen Untersuchung ggf. operativen Planung.

**Labor:**

Kumulativbefund anbei.

**Mikrobiologische Befunde:**

Nasenabstrich vom 05.07.2016, 13.07.2016: kein Abstrich von MRSA.

Rachenabstrich vom 05.07.2016, 13.07.2016: kein Abstrich von MRSA.

Urin, Eintauchkultur vom 06.07.2016, 13.07.2016: kein Keimnachweis.

Blutkultur vom 06.07.2016: kein Keimnachweis.

Therapie und Verlauf:

Am 05.07.2015 übernahmen wir den Patienten aus dem Universitätsklinikum Würzburg bei Z. n. Schädel-Hirn-Trauma zur Einleitung einer neurologischen Rehabilitation in unsere Abteilung für neurologisch-neurochirurgische Frührehabilitation. Zum Übernahmzeitpunkt bestanden klinisch-neurologisch ein schweres organisches Psychosyndrom, eine neurogene Dysphagie, eine Aphasie, eine schlaffe Tetraparese sowie eine Harn- und Stuhlinkontinenz. Im cCT zeigten sich die vorbeschriebenen Blutungen, allerdings weitgehend resorbiert. Residual war eine postkontusionelle Läsion links-frontal zu sehen. In der cCT-Verlaufskontrolle vom 25.07.2016 ergab sich eine weitere Blutungsresorption ohne Ventrikelaufstau mit weiterhin Nachweis der postkontusionellen Läsion links frontal.

Hauptproblem von Beginn an war die gastroenterologische Problematik mit Übelkeit und Erbrechen. Unter symptomatischer Medikation mit Domperidon und Ondansetron wurden sowohl die Übelkeit als auch das Erbrechen im Verlauf weniger und gegen Ende der Behandlung sistierten sie komplett. Zusätzlich erhielt der Patient zur Magenschleimhautprotektion einen Protonenpumpenhemmer.

Bei Hornhauterosion und Oberlidhämatom am rechten Auge sowie bei V. a. Einklemmung des M. rectus inferior, Monokelhämatom, Hyposphagma und subtotale Hornhauterosion am linken Auge bei Z. n. Schädel-Hirn-Trauma wurde der Patient konsiliarisch beim Augenarzt vorgestellt, wo ein weitgehend unauffälliger Befund erhoben werden konnte.

Als weiteres Problem erwies sich die ausgeprägte neurogene Dysphagie. Da die orale Kost- und Flüssigkeitsaufnahme nicht möglich war, wurde zunächst ein nasogastraler Ernährungskatheter gelegt. Im Rahmen der hochfrequenten, fachspezifischen Schlucktherapie konnten deutlichen Fortschritte erzielt werden, sodass die Anlage einer PEG nicht notwendig war und der Patient zum Entlassungszeitpunkt passierte Kost und angedickte Getränke zu sich nehmen kann.

Eine subluxierte per-und subcapitale Humerusfraktur links, die am 16.06.2016 operativ behandelt wurde, wurde röntgenologisch untersucht. Eine Lockerung oder eine neue Fraktur der linken Clavikula konnte ausgeschlossen werden. Der Gilchrist-Verband wurde bis dem 16.07.2016 getragen. Der linke Arm sollte insgesamt für 6 Wochen postoperativ nicht belastet werden, nur aktiv assistierte Bewegungen dürfen durchgeführt werden.

Bei Schwerhörigkeit und Ohrenschmerzen rechts wurde ein HNO-ärztliches Konsil veranlasst, wo die Diagnosen abgelaufene Felsenbeinlängsfraktur rechts, Hypoglossusparese und Rekurrensparese links festgestellt werden konnten. ✓  
Bezüglich der Felsenbeinlängsfraktur rechts ist zunächst kein akuter Handlungsbedarf erforderlich. Im weiteren Verlauf nach fortgeschrittener Genesung sollte eine erneute Vorstellung in einer HNO-Klinik zur audiologischen Untersuchung ggf. operativen Planung stattfinden. ✓

Das organische Psychosyndrom zeigte eine gute Rückbildungstendenz, wobei die kognitiven Funktionen noch leicht eingeschränkt sind. Im weiteren Verlauf konnten auch Fortschritte bezüglich der Mobilität und Selbsthilfefähigkeit erreicht werden. Der suprapubische Katheter konnte komplikationslos entfernt werden. ✓  
Der weitere Verlauf gestaltete sich komplikationslos, sodass wir am 26.07.2016 Herrn Bilandzija in klinisch gutem Zustand in Ihre weitere Behandlung entlassen konnten.

Im Rahmen der neurologisch-neurochirurgisch frührehabilitativen Behandlung erfolgte neben einer engmaschigen ärztlichen Betreuung eine integrative Pflege auf neurophysiologischer Grundlage über 24 Stunden unter Einschluss von therapeutischen Lagerungen, Mobilisationen, basalem alltagspraktischen Training und Kontinenzübungen. Ergänzt wurde diese Therapie durch Physiotherapie, Schlucktherapie, Logotherapie, Neuropsychotherapie und physikalische Therapiemaßnahmen.

Durch die Pflege auf neurophysiologischer Grundlage konnte eine gute Einbindung in alltagspraktische Versorgungsleistungen erarbeitet werden.

**Neurorehabilitatives Assessment:**

| <b>Assessmentinstrumente:</b> | <b>Aufnahme</b> | <b>Entlassung</b> |
|-------------------------------|-----------------|-------------------|
| Barthel-Index                 | -220            | 40                |
| BODS-1                        | 3               | 1                 |
| BODS-2                        | 8               | 3                 |

**Medikation bei Entlassung:**

(Aufgrund des "Gesetzes zur Begrenzung der Arzneimittelausgaben der gesetzlichen Krankenversicherung - AABG" erfolgt nur noch Benennung des Wirkstoffs.)

|                        |         |
|------------------------|---------|
| Esomeprazol 40 mg Tbl. | 1-0-0   |
| Mirtazapin 15 mg Tbl.  | 0-0-0-1 |
| Zopiclon 7,5 mg Tbl.   | 0-0-0-1 |


**Kost:**

Vollkost passiert und andgedickte Getränke.

Im Verlauf der neurologisch-frührehabilitativen Behandlung konnten so gute Verbesserungen in den Bereichen der Körperfunktionen, der Aktivitäten und damit auch der Teilhabe erzielt werden, dass bei fortbestehender Rehabilitationsbedürftigkeit und -fähigkeit die Indikation zur Fortführung einer multidimensionalen, Interdisziplinären neuro-rehabilitativen Behandlung besteht. Wir haben deshalb bei der zuständigen Krankenkasse die Kostenübernahme für eine weiterführende Rehabilitation in der Phase C für zunächst 3 Wochen beantragt.

Wir bedanken uns für die prompte und unkomplizierte Übernahme des Patienten und verbleiben

mit freundlichen kollegialen Grüßen


  
Dr. med. V. Ziegler  
Chefarzt Abteilung Frührehabilitation

  
N. Peci  
Oberarzt

D. Arsovski  
Assistenzarzt

nachrichtlich:

Herrn Prof. Dr. R.-I. Ernestus Chefarzt Neurochirurgie, Klinikum der Universität Würzburg, Josef-Schneider-Str. 2, 97080 Würzburg



## Ambulantni list

Pacijent **DALIBOR BILANDŽIJA, 18.11.1980.**  
Adresa **NOVSKA, TORINE 2 NOVA SUBOCKA**

Matični broj **82508**  
MBO **156253681**

Zanimanje  
Dana, **12.9.2016.**

### 1. NALAZ FIZIJATRA

AMBULANTNI LIST OBAVEZNO DONIJETI NA SLIJEDEĆI PREGLED!  
12.09.2016.

15.6.2016. zadobio politraumu, povreda na radu u Njemačkoj. Opsežna med.dok.neurološke klinike Campus Bad Neustadt u prilogu (Odjel rane rehabilitacije 5.7.2016. - 26.7.2016., nakon toga premještak na Neurološko neurokiruršku daljnu rehabilitaciju 26.7.2016.-31.8.2016.)

Vežano uz povredu LMS izdvajam sublukzaciju i per i subkapitalnu frakturu glave humerusa lijevo, te aksonalno oštećenje lijevog n.aksilarisa, kompresivnu frakturu L2-L5, kontuziju glave, SAH. Osim toga zadobio frakturu dna orbite lijevo i os petrosus desno uz posljedičnu naglušnost.)

16.6.2016.osteosinteza lijevog humerusa.

5.7.2016.započela je rehabilitacija, tada verificirana tetrapareza, inkontinencija mokraće i stolice.

Rameni zavoj nosio do 16.7.2016., preporučeno je da se lijeva ruka ne opterećuje 6 tj.nakon op.

26.7.2016.nastavljena rehabilitacija.

Rtg lijevog ramena: stanje nakon osteosinteze lijevog humerusa pločicom i vijcima. Zgl.tijela glave humerusa i glenoida nisu kongruentna, vidljiva frakt.pukotina i dislokacija fragmenta dijafize lijevog humerusa nakon subkapitalne frakture.

Rtg LS: nešto niži trupovi L3L4L5, doima se stanje nakon kompresivne frakture. Blago snižen L2.

Spondilofiti usmjereni ventralno L3L4L5.

EMNG ruku (3.8.2016.): aksonalno oštećenje n.aksilarisa lijevo teškog stupnja.

Klinički: Samostalno pokretan bez pomagala. Hod na petama izvodi. U Rombergu stabilan.

Kontraktura lijevog ramena, aktivna abdukcija 45 st., UR terminalno zaostaje, VR do okciputa, AF 40 st.

GMS desne šake diskretno oslabljena. GMS fleksora lijeve podlaktice diskretno oslabljena. Ožiljak s

prednje strane lijevog ramena tendira keloidu. Hipotrofija lijevog deltoideusa i nadlaktice, reduciran mišićni

reljef lijevog ramena. Npotpuna ekstenzija i lijevog lakti, fleksija terminalno zaostaje, također terminalno

zaostaje supinacija lijeve podlaktice. Tinell nad desnim karpalnim kanalom neg. Šake formira, pincetni hvat

obostrano očuvan. Izvodi punu ekstenziju prstiju. Kolorit kože lijevog dlana bljeđi.

U AG položaju GE održava, lijeva ruka niže položena zbog kontrakture u ramenu.

U položaju po Mingazziniju DE održava uz lagani tremor.

Pasivno kretanje lijevog kuka reducirane u odnosu na kontralateralno.

Zadebljan desni NZ, desno stopalo u blagoj inverziji.

DG: up.dg.S 42.2

Polytrauma (f.15.6.2016.)

St.post fract.humeri sin.

St.post osteosynthesis humeri sin. cum plattae et vittii ppt.fract.subcapitalis (f.16.6.2016.)

Laesio n.axillaris sin.

Contractura art.HS sin.

Contractura art.cubiti sin.discr.

St.post fract.compress.L3L4L5 et L2 susp.

St.post SAH, St.post tetraparesis

Contractura coxae sin.posttraum.

Preporuča se

FIZIKALNA TERAPIJA: CITO!

15x

1. Bazen - u gr.za traume
2. MT na LS i ramena
3. InterX lumbalno
4. vj.snaženja stabilizatora lopatice i akt.potp.OK lijevog ramena  $f = \infty = \infty$
5. FT procjena 2x

TH: Lekadol 4x1 tbl ili 2, 1,1 tbl.

**Kontrola nakon fiz.th.**




Prim.dr.sc.Senka Rendulić Slivar  
Spec.fiz.med.i rehabilitacije

Prim.dr.sc. Senka Rendulić Slivar  
Spec. fizikalne medicine  
08.12.2017

Administrator: Dubravka Turuk

"Umjesto preporučenog lijeka izabrani doktor primarne zdravstvene zaštite može propisati i drugi lijek istog razreda učinkovitosti u odgovarajuće jakim dozama"



## Ambulantni list

Pacijent **DALIBOR BILANDŽIJA, 18.11.1980.**  
Adresa **NOVSKA, TORINE 2 NOVA SUBOCKA**

Matični broj **82508**  
MBO **156253681**

Zanimanje  
Dana, **3.10.2016.**

### 2. NALAZ FIZIJATRA AMBULANTNI LIST OBAVEZNO DONIJETI NA SLIJEDEĆI PREGLED! 3.10.2016. KONTROLA:

Nalaz ortopeda (27.9.2016.): u prilogu.  
Žali se na bol lumbalno.

**Klinički:** Nalaz u korelaciji s ranijim. Lasegue negativan. Nepotpuna UR lijevog kuka.  
Indicira se stacionarna balneorehabilitacija.

DG: up.dg.S 42.2  
Polytrauma (f.15.6.2016.)  
St.post fract.humeri sin.  
St.post osteosynthesis humeri sin. cum plattae et vittii ppt.fract.subcapitalis (f.16.6.2016.)  
Laesio n.axillaris sin.  
Contractura art.HS sin.  
Contractura art.cubiti sin.discr.  
St.post fract.compress.L3L4L5 et L2 susp.  
St.post SAH, St.post tetraparesis  
Contractura coxae sin.posttraum.

Preporuča se nastavak

FIZIKALNA TERAPIJA: 4.10.

10x

1. Bazen - u gr.za traume
2. BK
3. MT na LS i ramena
4. Laser lumbalno
5. vj.snaženja stabilizatora lopatice i akt.potp.OK lijevog ramena
6. FT procjena 2x

Lekadol 2-4x1, lokalno NSA gel.

Prim.dr.sc.Senka Rendulić Slivar  
Spec.fiz.na rehabilitaciju  
spec. fizikalna medicina  
081705

Administrator: Sanja Nora

"Umjesto preporučenog lijeka izabrani doktor primarne zdravstvene zaštite može propisati i drugi lijek istog razreda učinkovitosti u odgovarajuće jakim dozama"

Osječka 107, 34000 POŽEGA  
**Opća kirurgija Pakrac**  
Služba za kirurgiju  
Traumatološka amb. Pakrac

## POVIJEST BOLESTI

Protokol broj : 2016 / 001294

**BILANDŽIJA DALIBOR**, rođen 18.11.1980, Br. Pacijenta: 155863  
automehaničar, ULICA TORINE 2, 44330 NOVSKA

Web: www.pozeska-bolnica.hr, e-mail: info@pozeska-bolnica.hr, Centrala: 034/254-555

**1. posjeta - 27.09.2016 10:44 (BILANDŽIJA DALIBOR, 18.11.1980)**

### NALAZ I MIŠLJENJE

Dolazi radi mišljenja poradi operacije lijevog ramena.  
Anamnestički podtci nalaz fizijatra u potpunoj korelaciji sa dokumentacijom iz Njemačke gdje je traumatiziran.

Lijevo rame:  
Uredan p.lop. ožiljak.  
Kretnje aktivne abdukcije do 70 st.Pasivna oko 90 st.

RTG operiranog desnog ramena potpuno uredan,uredna osteosinteza i sanirani prijelom proksimalnog dijela humerusa.

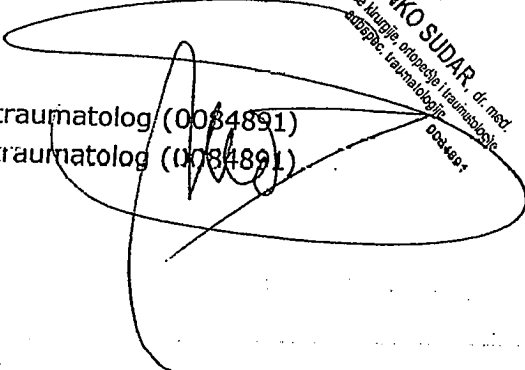
Preporuča se fizikalna terapija ali stacionarnog tipa radi politraume te teže poretnosti pacijenta.

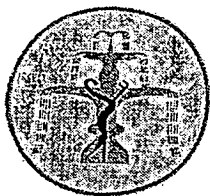### Liječnici:

BRANKO.SUDAR, dr.med., spec.ortoped, kirurg, subspec. traumatolog (0084891)

BRANKO SUDAR, dr.med., spec.ortoped, kirurg, subspec. traumatolog (0084891)

**BRANKO SUDAR**, dr. med.  
spec. ortoped, kirurg i traumatolog  
0084891





## Otpusno pismo

Pacijent **DALIBOR BILANDŽIJA, 18.11.1980.**  
Adresa **NOVSKA, TORINE 2, NOVA SUBOCKA**  
Matični broj **82508**  
MBO **156253681**

Zanimanje  
Troškove liječenja snosi **HZZO SISAK**

Odjel **HOTEL DEPENDENCE**  
Liječen od **13.10.2016.** Liječen do **3.11.2016.**  
Ishod liječenja **2 Poboljšanje**

Dijagnoza **Polytrauma (f.15.6.2016.)  
St.post fract.humeri sin.  
St.post osteosynthesis humeri sin. cum plattae et vitt  
ppt.fract.subcapitalis (f.16.6.2016.)  
Laesio n.axillaris sin.  
Contractura art.HS sin.  
Contractura art.cubiti sin.discr.  
St.post fract.compress.L3L4L5 et L2 susp.  
St.post SAH, St.post tetraparesis  
Contractura coxae sin.posttraum.**

Šifra **M969**

**Iz anamneze:** Pacijent se prima radi stacionarne balneorehabilitacije. U 6/2016. zadobio politraumu - povreda na radu u Njemačkoj (subluksaciju i per i subkapitalnu frakturu glave humerusa lijevo, te aksonalno oštećenje lijevog n.aksilarisa, kompresivnu frakturu L2-L5, kontuziju glave, SAH. Osim toga zadobio frakturu dna orbite lijevo i os petrosus desno uz posljednju nagluhost. 16.6.2016.osteosinteza lijevog humerusa. 5.7.2016.započela je rehabilitacija, tada verificirana tetrapareza, inkontinencija mokraće i stolice. Nalaz ortopeda (27.9.2016.): u prilogu. Žali se na bolove u lijevom ramenu kod vježbe, utrnjenost III-V prsta desne šake, konstantne bolove u križima bez propagacije. Smetuje ravnoteže, vida negira. Glavobolje negira. Do politraume zdrav. A ngije na medikamente negira. Sfinktere kontrolira. Med. th: nihil

**Iz statusa:** Hod uredan, na prste i pete se postavlja, čučanj izvodi. Tandem hod izvodi. U Rombergu stabilan. U položaju po Mingazziniju noge održava. Kralježnica bolna na palpaciju lumbalno. Napeta PLM. kretnje cervikalno u punom opsegu. Thomayerova mjera 39cm. Lasegue obostrano neg. Aktivna antefleksija u lijevom ramenu do 80st, pasivno do 140st, aktivna abdukcija do 70st, pasivno do 150st, retrofleksija uredna, rotacije terminalno reducirane pasivno. Kretnje bilne. GMS lijeve šake nešto slabija uz izraziti hipotrofiju mm lijevog ramena. Dobra pokretljivost po zglobnim etažama nogu, blapatorna bolnost lijevog trohantera. MTR na nogama i rukama simetrični. Kardijalno komp. RR 120/70mmHg

Tijekom boravka provedena je odgovarajuća balneorehabilitacije. Kod otpusta subjektivno poboljšanje u vidu smanjenja bolova( VAS 5).

Klinički: Thomayerova mjera 29cm. Lasegue obostrano neg. Aktivna abdukcija u lijevom ramenu do 90st, pasivno do 140st, antefleksija aktivno do 120st, pasivno do 160st, VR terminalno reducirana, UR puna.

**Preporuka:** Preporuča se nastaviti fizikalnu terapiju ambulantno : FIZIKALNA TERAPIJA: 15x

1. Bazen - vj za ruke i LS
2. MG- vj za lijevo rame, vj snaženja mm lijevog ramenog obruča
3. Poprečna galvanizacija za desnu šaku
4. InterX lumbalno
5. Parafin na lijevi trohanter femura i križa

6. procjena FT 2x

Med.th: nihil.

Kontrola obiteljskog liječnika, te fizijatra po završenoj AFT.

**Dana,** 3.11.2016.

Voditelj odjela:  
Kristina Dumančić dr.med.  
spec.fizikalne medicine i rehabilitacije  
0165719

*"Umjesto preporučenog lijeka izabrani doktor primarne zdravstvene zaštite može propisati i drugi lijek istog razreda učinkovitosti u odgovarajuće jakim dozama"*



Specijalna bolnica za medicinsku rehabilitaciju Lipik, 024602469  
Ulica Marije Terezije 13, 34551 LIPIK  
OIB: 88202838360

Služba za fizikalnu medicinu i rehabilitaciju

Fizikalna medicina

Specijalistička ambulanta fizikalne medicine i rehabilitacije

## AMBULANTNI LIST

Protokol broj: 2016000864

### BILANDŽIJA DALIBOR

Rođen: 18.11.1980, Adresa: TORINE 2, NOVA SUBOCKA, 44330 NOVSKA  
Dijagnoza: S42.2 - Prijelom gornjega kraja nadlaktične kosti (humerusa)  
MBOO: 156253681  
Registarski broj: 35032  
Broj kartona: 573/2016  
Datum nalaza: 23.11.2016

### Anamneza i status

Kontrola:

Na fiz.th.subjektivno bolja pokretljivost u lijevom ramenu. Navodi parestezije u desnoj šaci, bolove u križima.

Klinički: aktivna abdukcija u lijevom ramenu do 100 st., pasivno do 160 st., AF do 160 st., RF uredna, VR minimalno reducirana, bolna, UR puna.

### Dijagnoza

Polytrauma (f.15.6.2016.)  
St.post fract.humeri sin.  
St.post osteosynthesis humeri sin. cum plattae et vittii ppt.fract.subcapitalis (f.16.6.2016.)  
Laesio n.axillaris sin.  
Contractura art.HS sin.  
Contractura art.cubiti sin.discr.  
St.post fract.compress.L3L4L5 et L2 susp.  
St.post SAH, St.post tetraparesis  
Contractura coxae sin.posttraum.

### Preporuka

Molim učiniti EMNG ruku.  
Kontrola nakon fiz.th.s nalazom.

Specijalna bolnica za medicinsku rehabilitaciju Lipik, dr. med.  
spec. fizikalne medicine i rehabilitacije  
Lječnik  
Kristina Dumancić, dr. med.  
spec. fizikalne medicine i rehabilitacije  
(0165719)

NAPOMENA: Umjesto propisanog lijeka izabrani doktor primarne zdravstvene zaštite može propisati i drugi lijek istog razreda učinkovitosti u odgovarajuće jednakim dozama.

BBDD



**BILANDŽIJA DALIBOR**

Rođen: 18.11.1980, Adresa: TORINE 2, NOVA SUBOCKA, 44330 NOVSKA

MBOO: 156253681

Registarski broj: 35032

Broj kartona: 573/2016

Dijagnoza: S42.2 - Prijelom gornjega kraja nadlaktične kosti (humerusa)

Datum nalaza: 23.11.2016



L 8. 11.

2016000864

| Terapija                            | Lokalizacija | Napomena                              | Ordinirano |
|-------------------------------------|--------------|---------------------------------------|------------|
| Terapijske vježbe u bazenu          |              | vj.za CB i LS                         | 15         |
| Fizioterapijske vježbe individualne |              | vj.za lijevo rame i ruku, kao do sada | 15         |
| Vježbe po McKenzie                  |              | za LS                                 | 15         |
| IF                                  |              | lumbalno                              | 15         |
| NZV                                 |              | paralunmbalno                         | 15         |
| Fizioterapijska procjena            |              |                                       | 2          |

## Neurološka klinika Campus Bad Neustadt

Gospodin Dr.med.V.Ziegler

Glavni liječnik odjela za neurološko-neurokiruršku ranu rehabilitaciju

### OTPUSNO PISMO

**Dalibor Bilandžija, rođ. 18.11.1980.**

**Schraudenbacherstr.1, 97440 Werneck**

**Slučaj br.: 56095931**

Poštovani g. Glavni doktore,

obaviještavamo Vas o gore navedenom pacijentu, koji se nalazio kod nas od 26.07.2016. do 31.08.2016.godine na odjelu za daljnju rehabilitaciju.

#### Dijagnose:

##### **Rehabilitacijske dijagnoze:**

Polytrauma dana 15.06.2016. pri nezgodi u okviru poslovne djelatnosti kao građevinski radnik sa slijedećim uzorkom ozljede:

- trauma glave (kontuzijsko krvarenje lijevo frontarno, difuzno traumatsko subarahnoidalno krvarenje, multipli točkasti podljevi u području trupčanih ganglija obostrano, V.a. difuzno axonalno oštećenje, fraktura orbitalnog poda lijevo i fraktura petrosuma desno s nagluhošću zvučnog voda desno)
- impresijska fraktura pokrivne ploče diskova 2-5 bez udjela stražnjih rubova
- subluksirana per- i subkapitalna fraktura humerusa lijevo
- aksonalno oštećenje N.axillaris lijevo

Operativna obrada subluksirane per- i subkapitalne frakture humerusa lijevo 16.06.2016.

Operativna obrada frakture orbitalnog poda lijevo 21.06.2016.

#### **Daljnje dijagnoze:**

- pareza recurrensa lijevo
- pareza hypoglossusa lijevo
- desno oko:
  - erozija rožnice i hematom gornjeg kapka
- lijevo oko:
  - exophthalmus
  - V.a. Uklještenje M.rectus inferior
  - monokel hematom
  - hyposphagma i subtotalna erozija rožnjače
- devijacija septuma

- nikotinabusus
- hiperkolesterinska anemija

### Anamneza:

Gospodin Dalibor Bilandžija doživio je 15.06.2016. Polytraumu sa glavá-mozak-traumom (kontuzijsko krvarenje lijevo frontalno, difuzno traumatsko subarahnoidalno krvarenje, multipli točkasti podljevi u području trupčanih ganglija obostr., V.a. difuznim aksonalnim oštećenjem, frakturu obitalnog poda lijevo i V.a. frakturu petrosoma desno), subluksirana per- i subkapitalna fraktura humerusa lijevo kao i impresijska fraktura pokrivne ploče lumbalnih kralježaka 2 do 5 bez udjela stražnjih rubova. Polytrauma se dogodila, nakon što je u okviru poslovne djelatnosti kao građevinski radnik na radovima gradnje mosta došlo do pada konstrukcije. Gospodin Bilandžija je zaštitno intubiran na mjestu nesreće. Akutna dijagnostika i terapija uslijedila je na sveučilišnoj klinici Würzburg (neurokirurški intenzivni odjel). Neposredno nakon prijema uslijedilo je uvođenje ICP sonde na monitoring intrakranialnog pritiska. Pacijent je profilaksno antibiotski obrađen sa Cefriaxonom. Dana 16.06.2016 je osteosintetski zbrinuta fraktura subluksiranog per- i subkapitalnog humerusa lijevo. 21.06.2016. uslijedilo je operativno zbrinjavanje frakture obitalnog poda lijevo. Zbog povećanja edema na mozgu, Pacijent je obrađen sa Glycerosterilom. Kod rastućih infektivnih parametara bez sigurnog infektivnog fokusa, pacijent je zbrinut Meropenem/Ciproflaxacinom, pri daljnjim rastućim upalnim vrijednostima uslijedila je eskalacija na Meropenem/Vancomycin. Pacijent je 03.07.2016. ekstubiran. Službeni sud Würzburg, Odjel za skrb, pod posl.brojem 26 XVII 756/16 određena je skrb. Za skrbnika je određena životna partnerica pacijenta, gospođa Mariana Brtan, rođ. 24.04.1987.

05.07.2016. gospodin Bilandžija je primljen na odjel rane rehabilitacije naše klinike. Kod prijema prednjačilo je kliničko-neurološko teški organski psihosindrom, nerogena disfagija, afazija, mutna tetrapareza i inkontinencije mokraće i stolice. cCT kontrola pokazala je opisana krvarenja, ista su već uglavnom resorbirana. Residualno se našla postkontuzijska lezija lijevo frontalno. Daljnja cCT kontrola od 25.07.2016. pokazala je daljnju resorpciju krvarenja i postkontuzijsku leziju lijevo frontalno. Nisu nađene naznake začepljenja ventrikla. Zbog mučnine i povraćanja pacijentu je davan Demperidon i Ondansetron. Simptomatika se poboljšala i na kraju smirila. Zbog erozije rožnjače i hematoma gornjeg kapka desno i V.a.uklještenja M.rectus inferior, hematoma monokla, hyposphagme i subtotalne erozije rožnjače na lijevom oku, pacijent je konzilijarno naručen kod okuliste, koji je dao neupadljiv nalaz. Zbog izražene neurogene disfagije pacijent je prvo hranjen nasogastralnim kateterom. U tijeku rane rehabilitacije postignut je značajan napredak, tako da PEG sonda više nije bila potrebna. Pacijent je na kraju mogao uzimati pasiranu hranu i zgušnjenu tekućinu. Rentgenološki kontrolni pregled subluksirane per- i subkapitalne frakture humerusa lijevo ne pokazuje naznake labavljenja ili nove frakture. Rameni zavoj nošen je do 16.07.2016. Lijevu ruku na 6 tjedana postoperativno ne treba opterećivati (samo aktivni asistirani pokreti se smiju izvoditi). Zbog naglušnosti i bolova u uhu desno sazvan je ORL konzilij. Ustanovljena je zaključena fraktura petrosoma desno,

pareza hypoglossusa i rekurentna pareza lijevo. U pogledu frakture petrosuma nije predviđena potreba za obradom. Preporučena je audiološka kontrola i pp planiranje operacije. Organski psihosindrom pokazuje tendenciju povlačenja, ali su kognitivne funkcije još uvijek ograničene. Postignut je i napredak u pogledu mobilnosti i sposobnosti samopomoći. Inicijalno postavljen suprapubni kateter mjehura bez komplikacija je mogao biti odstranjen.

26.07.2016. gospodin Bilandžija primljen je na naš odjel daljnje rehabilitacije.

**Vegetativna anamneza:**

Tjelesna težina konstantna, stolica i mikcija bez poteškoća. Nema poznatih alergija. Appetit dobar. Nema mučnine. Nema povraćanja. Žeđ normalna. Smetnje sa spavanjem. Konzumiranje alkohola: rijetko. Konzumiranje nikotina: do 15.06.2016. 15 cigareta dnevno.

**Obiteljska anamneza:**

U pogledu neuroloških oboljenja prazno.

**ICF-bazirana socijalna anamneza:**

Pacijent ima životnu partnericu i živi s njom u apartmanu (podstanari). Treba savladati 20 stepenica. Pacijent je Hrvat. Jako malo govori njemački, engleski jedva. Radi već dvije godine u Njemačkoj kao građevinski radnik. Nesreća se vodi kod hrvatske strukovne udruge.

**Skrb:**

od strane Službenog suda Würzburg, Odjel za skrb, pod posl.brojem 26 XVII 756/16 određena je skrb. Za skrbnika je određena životna partnerica pacijenta, gospođa Mariana Brtan, rođ. 24.04.1987., Tel: 0174/8490742. Krug zadataka su zdravstvena skrb i time vezana boravišna odredba, zaključivanje, izmjene i kontrola pridržavanja ugovora kućne njege, primanje, otvaranje i zadržavanje pošte u okviru preuzetih zadataka, skrb o imovini, organizacija ambulatne skrbi kao i zastupanje spram nadležnim ustanovama, osiguranjima, mirovinskim i socijalnim osiguranjima. Privremena skrb ograničena je do 19.12.2016.godine.

**Medikacija kod prijema:**

|                       |         |
|-----------------------|---------|
| Esomeprazol 40mg tbl. | 1-0-0-0 |
| Mirtazapin 15mg tbl   | 0-0-0-1 |
| Zopiclon 7,5mg tbl.   | 0-0-0-1 |

**Nalaz kod prijema:**

**Opći klinički nalaz:**

35-o godišnji pacijent i lagano reduciranom općem i normalnom stanju prehrane. Tjelesna visina: 175cm, tjelesna težina: 67kg. Koža i sluznice bez exanthema, bez enanthema. Bez zyanoze. Izliječen dekubitus na trtici. Nenadražen ožiljak poslije osteointetske obrade frakture humerusa lijevo. Bez perifernih edema. Glava i vrat:

exophthalmus lijevo. Tlak 126/80mmHg. Cor: srčani tonovi čisti. Srčana akcija ritmična, srčana frekvencija 80/min. Pulmo: obostrano jednako prozračno, vesikularan šum disanja obostrano, sonorni odjek lupanja obostrano. Bez disfonije. Krvožilni status: puls svestrano opipljiv. Nema šumova strujanja preko velikih arterija. Abdomen: trbušni pokrov mekan, nema rezistencije, nema bolova na pritisak, jetra i slezena nisu povećane na dodir. Normalni zvukovi crijeva. Bubrezi obostrano slobodni. Kralješnica: bezbolna na pritisak i lupkanje. Navodi povremene bolove u području lumbalne kralješnice (već duže vrijeme poznato; pacijent po potrebi uzima Ibuprofen). Ekstremiteti: udovi pasivno slobodno pokretljivi. Nema deformacija.

#### **Neurološki nalaz:**

Glava/vratna kralješnica: nema meningizma. Nema bolova na udaranje. Izlazne točke živaca slobodne. Moždani živci: nema smetnji mirisa niti okusa. Vidno polje nesmetano perimetrično prstom. Pravilna motorika pupila i okulomotorika. Položaj očiju u mirovanju paralelan. Pupile okrugle i srednje široke. Nema nystagmusa. Hypakusija lijevo. Dysphagija laganog stupnja. Motorika: normotona tetrapareza, na desnoj ruci snaga 4/5, na lijevoj ruci proksimalno nije provjerljiva zbog osteosintetske obrade i frakture humerusa, distalno stupanj snage 4/5, na nogama stupanj snage 4/5. Nema hiperkineze. Nema hipokineze. Provjera refleksa: Vlastiti refleksi ruke obostrano jednako srednje živahni. Babinski obostrano negativan. Ispružanje ruke desno bez pronacije i bez opadanja, lijevo nije moguće. Ispruženost nogu bez opadanja. Sensibilnost: čulo dodira, boli i položaja intaktno. Čulo vibracije: glavni zglobovi palca 7/8 obostr. I patelarno 4/8 obostr. Koordinacija: disdiadohokineza lijevo. Lagana smetnja fine motorike lijeve ruke. Pokus prst- nos desno hipometrijski, lijevo nije moguć. Pokus koljeno-peta obostrano metrično. Nema tremora. Romberg pokus lakše teturanje. Sjedenje sigurno. Stajanje nesigurno, ali moguće bez pomoći. Hod usporen i lagano nesiguran ali moguć bez pomoćnih sredstava. Hod na slijepo, na prstima i petama izvode se jako nesigurno.

#### **Psihički nalaz:**

Pacijent je budan. Kod prijema zbog barijere s govorom jezika diferencijalni nalaz nije moguće izvesti. Raspoloženje izgleda ujednačeno. Nema naznaka poremećaja.

#### **Dodatna dijagnostika:**

##### **EKG u mirovanju od 27.07.2016.**

Indiferentni tip, sinushiritam, srčana frekvencija 69/min, nema uznemirenosti.

##### **Elektroneurografija od 03.08.2016.:**

Nalaz odgovara teškostupanjskom aksonalnom oštećenju N.axillaris lijevo.

##### **Nativna kompjutorska tomografija (CT) Neurokranija od 23.08.2016.:**

Stanje nakon otvorene traume lubanje od 15.06.2016. Nedislocirana fraktura desnog petrosoma u stadiju konsolidacije. Postkontuzionalna lezije lijevo visokofrontalno, kortikal/subkortikal. Uski subduralni higrom lijevo frontalno u stadiju resorpcije. Nema posmaka srednje linije. Nema smetnji cirkulacije likvora.

## Laboratorij:

Kumulativni nalaz priložen.

## Terapije i tijek:

### Tijek rehabilitacije:

U dogovoru s pacijentom izrađen integrativan, interdiscipliniran koncept terapije, koji sadržava fizioterapiju i ergoterapiju na neurofiziološkoj osnovi i specifičan neuropsihološki funkcijski trening.

Na **odjelu fizioterapije** na početku liječenja utvrđena je lakša normotona tetrapareza, reducirana tjelesna izdržljivost i opterećenost, kao i smanjena posturalna kontrola. Pacijent je lijevu ruku uslijed osteosintetske obrada frakture humerusa samo ograničeno mogao pomicati i do kraja srpnja 2016. ju nije smio opterećivati. Felksija i abdukcija lijeve ruke bila je moguća do maksimalno 100 stupnjeva. Gospodin Bilandžija mogao je sve promjene položaja i transfera samostalno izvesti. Ustajanje i stajanja bilo je potpuno moguće, pri lagano skućenom funkcionalnom radijusu. Na kliničkoj razini pacijent je mogao hodati bez pomoćnih sredstava. Nesigurnosti su postojale kod promjena koraka i kod hodanja na neravnoj podlozi. Uspinjanje stepenicama preko tri etaže bilo moguće s laganim pridržavanjem za ogradu u alternirajućem koraku.

Terapijski ciljevi su bili poboljšanje posturalne kontrole, sigurnost koraka i aktivna/asistirana pokretljivost ramenog zgloba lijevo kao i povećanje tjelesne opteretljivosti i izdržljivosti. Pacijent je dobivao pojedinačne terapije prema Vojta i MT kao i dodatno u daljnjem tijeku grupne terapije (medicinske terapije treninga, lagani trening ravnoteže). Postignut je dobar napredak. Pacijent sada izvodi sve promjene položaja i transfera samostalno i sigurno. Postoji funkcionalni balanc sjedenja i stajanja. Gospodin Bilandžija je siguran pješak bez pomoćnih sredstava i na neravnoj podlozi. Kretanje ruke lijevo pri hodu još je nedostatno. Pacijent se može u izmjeničnom koraku bez držanja za ogradu uspinjati stepenicama. Tjelesna opteretljivost znatno se povećala i samo je još lakše reducirana. Pokretljivost lijeve ruke u ramenom zglobu se poboljšala: pasivna fleksija do 130°, aktivna fleksija s kratkim podigom do 60°, pasivna abdukcija s kratkim podigom do 80°, aktivna abdukcija s kratkim podigom do 60°. Na kraju kretanja pacijent navodi još bolove. Pokretljivost ramenog lista još uvijek je jako ograničena i klizanje ramenog lista na zidu toraksa još je nedostatno. Nisu propisana pomoćna sredstva. Potrebna je daljnja fizioterapeutska obrada na neurofiziološkoj osnovi, da bi se aktivna i pasivna pokretljivost lijeve ruke u ramenom zglobu dalje poboljšala i postigla potpuna samostalnost ADLa i funkcionalna korist lijeve ruke.

Na **odjelu ergoterapije** na početku liječenja deficit pri oralnoj preradi tekuće i čvrste hrane kod ograničenog sensibiliteta faringalno i oralno, reducirani pritisak i reducirana elevacija grkljana. Pacijent je u početku dobivao pasiranu hranu i lagano zgusnute napitke. Osim toga je ustanovljena ograničena aktivna i pasivna pokretljivost lijeve ruke u ramenom zglobu kod osteosintetske obrade frakture humerusa lijevo. Pacijent je dobivao terapiju gutanja. Nakon terapeutske intervencije

s restituirajućom i mobilizirajućom tehnikom znatno se poboljšala oralna i faringalna prerada. Gospodin Bilandžija je upućen na samotrening. Pri otpustu primao je normalnu hranu i napitke. Osim toga gospodin Bilandžija je dobivao motoričko funkcionalnu pojedinačnu terapiju kao-i potpurnu terapiju ruke. Pokret ruke protiv sile teže inicijalno nije bio moguć. S vremenom je postignuto lagano poboljšanje podizanja ruke lijevo. Potrebna je daljnja ergoterapeutska obrada, da bi se aktivna pokretljivost lijeve ruke još poboljšala.

Gospodin Bilandžija je kod sastavljanja anamneze i kod eksploracije na **odjelu neuropsihologije** 11.07.2016. i 12.07.2016. osobno i situacijski adekvatno orijentiran. Vremenski i mjesno nije bio dobro orijentiran: mislio je da je godina 2012/2013 i da se nalazi u Gradu Novska (Hrvatska) u općoj bolnici. Kulturna sposobnost računanja u slobodnom tijeku neupadljiva. Čitanje (na hrvatskom jeziku) usporeno. Govor jasno ispran, spontani govor neupadljiv. Pisanje znatno usporeno, moguće na temelju smanjene fine motorike ruke koja piše (desno). Pacijent nije imao adekvatan uvid u bolist: navodio je da nije primjetio smanjene koncentracije, kratkotrajnog ili dugotrajnog pamćenja i smatrao da može ići kući. Sjećanje na autobiografske podatke (epizodno znanje: osobni podaci, obiteljska imena, osobna povijest) kao i semantičko znanje (činjenično znanje: poznate osobe i mjesta, opći predmeti, sjene i boje, brojke i slova te opisivanje situacija) izgleda nisu smanjeni. Sposobnost primjećivanja i/ili pažnja je ograničena: kad mu se objasnilo gdje je i u kojem vremenu, isto nakon 5 minuta više nije mogao konkretno ponoviti. Pacijent navodi da nema bolova. Tijekom razgovora i pregleda bio je emotivno poljuljan, kooperativan i dobro motiviran. Tijek misli djelovao je sadržajno i formalno uredno. Na neuropsihološkoj diagnostici motivirano je sudjelovao i mogao dobro slijediti instrukcije. Pacijent je dešnjak.

21.07.2016. gospodin Bilandžija je ponovno predstavljen na odjelu za neuropsihologiju. Pacijent djeluje kognitivno stabilnije, ipak se vide jasne vremenske i mjesne poteškoće u orijentaciji kao i poteškoće s pamćenjem. Utvrđeni su jasni vizualno konstruktivni deficiti (test satovima). Pacijent je uz to pokazao daleko ispodprosječne mjesno-konstruktivne uspjehe (Mosaikttest, MT). Verbalni rok pamćenja kod ponavljanja brojeva (na hrvatskom) naprijed i unatrag u srednjem području (WMS/ponavljanje brojeva, ZNS). Kod zadataka pažljivosti (TAP 2.2) od 25.07.2016. prosječna osnovna aktiviranost. Relativnim nadražajem izazvan signal upozorenja (fazni alertness) gospodin Bilandžija je profitirao. Brzina reakcija kod selektivne pažnje pokazuje ispodprosječan tempo obrade za auditivno stimuliranje, vizualno stimuliranje obrađeno je prosječnim tempom obrade. Pri tome je bilo prosječno mnogo grešaka i prosječno mnogo propusta. Zadatak za kognitivnu fleksibilnost uspio je ispodprosječno brzo i jedva prosječnom točnošću. Vizualna eksploracija uspjela je daleko ispodprosječno brzo, s prosječnim brojem propusta i bez grešaka. Propusti se raspoređuju u modelu kao (s lijeva na desno): 0-0-2-1-1. Zaključno su dokazane poteškoće s orijentacijom, vizualno-prostorni deficiti i deficiti pažljivosti.

Za uvježbavanje je uvedena kompjuterski podržana kognitivna funkcijska terapija (CogniPlus). Krajem srpnja/početkom kolovoza gospodin Bilandžija je izgledao

mjesto, vremenski i situacijski adekvatno orijentiran. Ponekad bi naveo da ima 33 godine. Kulturna sposobnost čitanje i računanje sada je slobodno izvodio neupadljivo; pisanje je i nadalje znatno usporeno. Govor ispran, ali spontani govor, razumijevanje i ponavljanje intaktno. Nema naznaka ograničenja vidnog polja (prstima) Kratkotrajna sposobnost koncentracije (d2) jedva prosječna; radni tempo prosječan i radni učinak jedva prosječan. Blokiranost ispod standarda (Corsi). Figuralni zadatak pamćenja (Benton test) gospodin Bilandžija je savladao s uspjehom jedva prosječno (broj točnih itema) do prosječno (broj orizvedenih grešaka). Jasno ispodprosječano prezentirala se eksekutivna funkcija eksplorativnog ponašanja, ciljno djelovanje (planiranje i organizacija) i planske eksekutivne funkcije (standardizirane lijeva proba, SLP). Uz to su utvrđeni diskretni agnostički deficiti: kod kompliciranih uzoraka vide se vizualno-integrativni deficiti, npr. Integracija lokalnih elemenata u trokut ili prepoznavanje škara na silueti. U VOSP (The Visual Object and Space Perception Battery) prepoznavanje objekata u 2 (od 5) podtestova upadljivo (odlučivanje o objektu i progresivne siluete); naspram prepoznavanja prostora u svih 5 podtestova neupadljivo. Kod zadatka pažljivosti (TAP 2.2) početkom do sredine kolovoza prosječna brzina reakcija kod selektivne pažljivosti. Ove vježbe su uvježbavane bez greške i propusta. Sada je provjera pažljivosti pokazivala prosječaj tempo prerade za auditivno i vizualno stimuliranje. Pri tome je bilo jedva prosječno grešaka i jedva prosječno mnogo propusta. Zadatak za kognitivnu fleksibilnost uspio s prosječnom brzinom i bez greške. Vizualna eksploracija bez greške, ali jasno usporena. Slobodan ishod Rey-Figur, kod koje se provjerava nonverbalno vizualno pamćenje u srednjem području standarda. Test satovima neupadljiv. Pacijent i dalje pokazuje daleko ispodprosječne prostorno konstruktivne uspjehe (MT; Z=-2.66) kao i ispodprosječne uspjehe blokiranja (Corsi) natraške.

Sveukupno je tijekom boravka utvrđeno znatno poboljšanje izmjerenih neuropsiholoških domena. Ali još postoje deficiti u slijedećim područjima: prostorno konstruktivno, shvaćanje objekata i eksekutivne funkcije. Napomena: pošto pacijent nije dobro vičaj njemačkom jeziku, cijela neuropsihološka dijagnostika je izvođena na hrvatskom jeziku.

Preporučuje se daljnja ambulantna neuropsihološka terapija.

### **Medicinski tijek:**

Tijekom stacionarnog boravka ne pojavljaju se komplikacije.

CCT od 23.08.2016. prikazuje nedislociranu frakturu desnog petrosuma u stadiju konsolidacije. Nalaze se još jedna postokontuzionalna lezija lijevo visokofrontalno, kortikalno/subkortikalno, kao i jedan uski subduralni higrom lijevo frontalno u stadiju resorpcije. Pomak srednje linije ili smetnja strujanja likvora nije utvrđena.

Kod jake proksimalne ograničenosti pokretanja lijeve ruke, naročito abdukcije, proveli smo elektroneurografski pregled. Ovdje je potvrdila sumnja na teškostupanjsko aksonalno oštećenje Nervus axillaris lijevo.

Kod prijema postojeća antidepresivna obrada s Mirtazapinom mogla se bez problema završiti. Raspoloženje pacijenta uravnoteženo. I nakon ukidanja Mirtazapina

raspoloženje stabilno.

Laboratorijsko kemijski pronađena LDL hiperkolesterolinemia (147 mg/dl) i povišena Gamma-GT vrijednost (112 U/l). Gamma-GT vrijednost na kontroli normalizirani.

**Socijalnomedicinsko mišljenje:**

Gospodin Bilandžija ima životnu partnericu i živi s njom u apartmanu (podstanari). Treba savladati 20 stepenica. Pacijent je Hrvat. Govori jako malo njemački i jedva engleski. Radi već dvije godine u Njemačkoj kao građevinski radnik. Nesreća se vodi kod hrvatske strukovne udruge. Od strane Službenog suda Würzburg, Odjel za skrb, pod posl.brojem 26 XVII 756/16 određena je skrb (vidi gore). Kod ADL pacijent se kod otpusta samo parcijalno oslanja na pomoć. Barthel-Index kod prijema 55/100 bodova, kod otpusta 80/100 bodova. Otpustili smo pacijenta kući.

Na temelju još postojećih ograničenja i neuropsiholoških funkcija (prostorno-konstruktivni učinak, shvaćanje objekata i eksekutivna funkcija) i još ograničene aktivne i pasivne pokretljivosti lijeve ruke u ramenom zglobu pacijent do daljnjega ne može obavljati svoje zanimanje kao građevinski radnik. Pri otpustu polazimo od toga, da će ambulantnim nastavkom fizioterapije, ergoterapije i neuropsihološke terapije doći do daljnjeg poboljšanja neuropsiholoških funkcija i da će se postići snaga i funkcija lijevog gornjeg ekstremiteta. Zaključno mišljenje o radnoj sposobnosti kod otpusta još nije bilo moguće.

**Medikacija kod otpusta:**

nema

**Preporuke:**

ambulantni nastavak fizioterapije i ergoterapije kao i neuropsihološke terapije.

ORL- audiološki kontrolni pregled zbog naglušnosti desno.


Dr.med.A.Baumgarten  
Šef odjela

T.Mucha  
Glavni liječnik

M.Arsovska  
liječnik asistent

**Obavijest:**

gosp.prof.dr.med.R.-I.Ernestus, direktor neurokirurške klinike i poliklinike sveučilišne klinike Würzburg, Josef-Schneider-Str.11, 97080 Würzburg



Specijalna bolnica za medicinsku rehabilitaciju Lipik, 024602469  
Tel. (034) 440-700, <http://www.bolnica-lipik.hr/>, [info@bolnica-lipik.hr](mailto:info@bolnica-lipik.hr)

Neurološka djelatnost

Pročelnica:

Neurološka ambulanta

SPECIJALNA BOLNICA ZA  
MEDICINSKU REHABILITACIJU  
LIPIK, M. TEHEZJE 13

## AMBULANTNI LIST

Protokol broj: 2016000155

### BILANDŽIJA DALIBOR

Rođen 18.11.1980 Adresa: TORINE 2, NOVA SUBOCKA, 44330 NOVSKA

MBOO: 156253681

Datum nalaza: 15.12.2016

### Glavna dijagnoza

S42.2 - Prijelom gornjega kraja nadlaktične kosti (humerusa)

### Anamneza i status

U 6/2016. zadobio politraumu - povreda na radu u Njemačkoj (subluksaciju i per i subkapitalnu frakturu glave humerusa lijevo, te aksonalno oštećenje lijevog n.aksilarisa, kompresivnu frakturu L2-L5, kontuziju glave, SAH. Osim toga zadobio frakturu dna orbite lijevo i os petrosus desno uz posljedičnu naglušnost. 16.6.2016.osteosinteza lijevog humerusa.

5.7.2016.započela je rehabilitacija, tada verificirana tetrapareza, inkontinencija mokraće i stolice. Nalaz ortopeda (27.9.2016.): u prilogu.

Žali se na otežanu pokretljivost i slabiju snagu lijeve nadlaktice, pokreti u lijevom ramenu ograničeni. Postoji i grčenje III- V prsta desne ruke.

Prisutni su i bolovi u LS kralježnici te lijevoj natkoljenici sa vanjske strane. Ne čuje na desno uho uz prisutan šum.

Alergije negira. Sfinktere sada kontrolira.

Neurološki status: Orijentiran, urednih govornih funkcija. Zjenice izokorične, urednih reakcija na fotostimulaciju. Nistagmusa nema, bulbomotorika uredna. Hipakuzija desno, inače kranijski živci uredno inerviraju. Nema meningealnog nadražaja. U AG položaju održava noge. Abdukcija u lijevom ramenu do 70 st., antefleksija do 80 st., jače ograničena unutarnja rotacija lijevog ramena. Hipotrofija muskulature lijevog ramena i lijeve nadlaktice. MTR na rukama lakše sniženi, izrazitije snižen lijevog m. brachioradialis. LS kralježnica bolna na sukusiju. Hiperestezija u inervacionom području lijevog n. aksilarisa. Hipestezija C8Th1 desno. Diskretno slabija fleksija IVi V prsta desne šake. MTR na nogama življi, patoloških nema. Pokušaj prst nos adekvatno izvodi. U Rombergu stabilan.

### Nalaz

Rtg lijevog ramena: stanje nakon osteosinteze lijevog humerusa pločicom i vijcima. Zgl.tijela glave humerusa i glenoida nisu kongruentna, vidljiva frakt.pukotina i dislokacija fragmenta dijafize lijevog humerusa nakon subkapitalne frakture.

Rtg LS: nešto niži trupovi L3L4L5, doima se stanje nakon kompresivne frakture. Blago snižen L2.

Spondilofiti usmjereni ventralno L3L4L5.

EMNG ruku (3.8.2016.): aksonalno oštećenje n.aksilarisa lijevo teškog stupnja.

### Dijagnoza

Polytrauma (f.15.6.2016.)

St.post fract.humeri sin.

St.post osteosynthesis humeri sin. cum plattae et vittii ppt.fract.subcapitalis (f.16.6.2016.)

Laesio n.axillaris sin.

Contractura art.HS sin.

Contractura art.cubiti sin.discr.

St.post fract.compress.L3L4L5 et L2 susp.

St.post SAH, St.post tetraparesis

Contractura coxae sin.posttraum.

### Terapija

ibuprofen a 400 mg pp., B complex 3x1.

### Zaključak

Molim učiniti EMNG ruku.

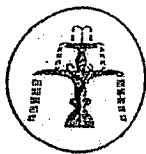
Kontrola neurologa s nalazom.

**Datum izdavanja:** 15.12.2016. 08:19  
BBDD

Liječnik  
**prim. Viktor Vidović, dr. med.**  
spec. neurologije  
(0144096)

*Prim. Viktor Vidović, dr. med.*  
*spec. neurologije*  
*1.4.4096*





Specijalna bolnica za medicinsku rehabilitaciju Lipik , 024602469  
Ulica Marije Terezije 13, 34551 LIPIK  
OIB: 88202838360

Služba za fizikalnu medicinu i rehabilitaciju

Fizikalna medicina

Specijalistička ambulanta fizikalne medicine i rehabilitacije

## AMBULANTNI LIST

Protokol broj: 2016001810

### BILANDŽIJA DALIBOR

Rođen: 18.11.1980, Adresa: TORINE 2, NOVA SUBOCKA, 44330 NOVSKA  
Dijagnoza: S42.2 - Prijelom gornjega kraja nadlaktične kosti (humerusa)  
MBOO: 156253681  
Registarski broj: 35032  
Broj kartona: 573/2016  
Datum nalaza: 21.12.2016

### Anamneza i status

Kontrola:

EMNG ruku naručen za 10.1.2017.

Stanje nakon provedene fiz.th.u poboljšanju.

Kretanje u lijevoj ruci motilitetno ograničene za 1/3 opsega pokreta uz bolnost. Stisak obje šake oslabljen.

### Dijagnoza

Polytrauma (f.15.6.2016.)

St.post fract.humeri sin.

St.post osteosynthesis humeri sin. cum plattae et vittii ppt.fract.subcapitalis (f.16.6.2016.)

Laesio n.axillaris sin.

Contractura art.HS sin.

Contractura art.cubiti sin.discr.

St.post fract.compress.L3L4L5 et L2 susp.

St.post SAH, St.post tetraparesis

Contractura coxae sin.posttraum.

### Preporuka

Preporuča se nastaviti fiz.th.još 14x.

Kontrola nakon fiz.th.

dr Dumanić

Liječnik:  
**Marija Topić, dr.med.**  
Fizikalne medicine i rehabilitacije  
(0092606)

Dr. P. Bilandžija Dalibor  
Specijalna bolnica za medicinsku rehabilitaciju Lipik  
Ulica Marije Terezije 13, 34551 Lipik  
OIB: 88202838360

NAPOMENA: Umjesto propisanog lijeka izabrani doktor primarne zdravstvene zaštite može propisati i drugi lijek istog razreda učinkovitosti u odgovarajuće jednakim dozama.

BBDD

**BILANDŽIJA DALIBOR**

Rođen: 18.11.1980, Adresa: TORINE 2, NOVA SUBOCKA, 44330 NOVSKA

MBOO: 156253681

Registarski broj: 35032

Broj kartona: 573/2016

Dijagnoza: S42.2 - Prijelom gornjega kraja nadlaktične kosti (humerusa)

Datum nalaza: 21.12.2016



2016001810

27. 12. 2016.

| Terapija                            | Lokalizacija | Napomena                         | Ordinirano |
|-------------------------------------|--------------|----------------------------------|------------|
| Terapijske vježbe u bazenu          |              | vj.za politraume i LS            | 14         |
| Fizioterapijske vježbe individualne |              | + PNF za lijevo rame i obje šake | 14         |
| TENS                                |              | na C i LS naizmj.                | 14         |
| IF                                  |              | na lijevo rame                   | 14         |
| Vježbe u parafinu                   |              | za šake                          | 14         |
| Kadna terapija                      |              | za šake                          | 14         |
| Fizioterapijska procjena            |              |                                  | 2          |

11<sup>30</sup> V<sub>1</sub>  
13<sup>00</sup>  
13<sup>15</sup>

Dr. med. MARIJA TOPIC  
spec. fizikalne medicine  
i rehabilitacije  
092606

**SPECIJALNA BOLNICA ZA MEDICINSKU REHABILITACIJU LIPIK**  
**Marije Terezije 13, 34551 Lipik**  
 EMNG laboratorij, Tel: 034/ 440-705

Liječnik: Prim. Viktor Vidović, dr. med., spec. neurologije  
 Tehničar: Ksenija Ljevaković

Pacijent: DALIBOR BILANDŽIJA  
 Adresa: N. SUBOCKA

Datum rođenja: 18.11.1980.  
 Dob: 36 Years 1 Months

### Sensory NCS


| Nerve / Sites                      | Rec. Site | Latency ms | Amp.2-3 $\mu$ V | Distance cm | Velocity m/s |
|------------------------------------|-----------|------------|-----------------|-------------|--------------|
| <b>R MEDIAN - Digit I</b>          |           |            |                 |             |              |
| Wrist                              | I         | 2,14       | 40,8            | 10          | 46,8         |
| <b>R MEDIAN - Digit II</b>         |           |            |                 |             |              |
| Wrist                              | II        | 2,14       | 40,2            | 14          | 65,6         |
| <b>L MEDIAN - Digit I</b>          |           |            |                 |             |              |
| Wrist                              | I         | 2,08       | 55,3            | 10          | 48,0         |
| <b>L MEDIAN - Digit II</b>         |           |            |                 |             |              |
| Wrist                              | II        | 2,50       | 47,9            | 15          | 60,0         |
| <b>R MEDIAN - Digit III (Palm)</b> |           |            |                 |             |              |
| Palm                               | III       | 2,34       | 42,5            | 14,5        | 61,9         |
| <b>L MEDIAN - Digit III (Palm)</b> |           |            |                 |             |              |
| Palm                               | III       | 2,55       | 50,9            | 15          | 58,8         |
| <b>R ULNAR - Digit V</b>           |           |            |                 |             |              |
| Wrist                              | V         | 2,29       | 37,6            | 12          | 52,4         |
| <b>L ULNAR - Digit V</b>           |           |            |                 |             |              |
| Wrist                              | V         | 1,88       | 48,4            | 12          | 64,0         |
| <b>R RADIAL - Thumb</b>            |           |            |                 |             |              |
| Forearm                            | Thumb     | 1,61       | 25,0            | 9           | 55,7         |
| <b>L RADIAL - Thumb</b>            |           |            |                 |             |              |
| Forearm                            | Thumb     | 2,24       | 22,6            | 10          | 44,7         |

### Motor NCS

| Nerve / Sites         | Latency ms | Amp.2-4 mV | Distance cm | Velocity m/s |
|-----------------------|------------|------------|-------------|--------------|
| <b>R MEDIAN - APB</b> |            |            |             |              |
| Wrist                 | 3,44       | 9,9        | 8           |              |
| Elbow                 | 8,23       | 9,0        | 26          | 54,3         |
| <b>L MEDIAN - APB</b> |            |            |             |              |
| Wrist                 | 3,33       | 10,5       | 8           |              |
| Elbow                 | 7,50       | 9,1        | 23,5        | 56,4         |
| <b>R ULNAR - ADM</b>  |            |            |             |              |
| Wrist                 | 2,92       | 13,0       | 7,5         |              |
| B.Elbow               | 8,23       | 11,4       | 30          | 56,5         |
| <b>L ULNAR - ADM</b>  |            |            |             |              |
| Wrist                 | 2,66       | 9,8        | 8           |              |
| B.Elbow               | 4,27       | 11,1       | 11          | 68,1         |
| A.Elbow               | 7,71       | 9,9        | 19,5        | 56,7         |
| <b>R RADIAL - EIP</b> |            |            |             |              |
| Forearm               | 2,45       | 4,5        | 9           |              |
| Elbow                 | 8,33       | 6,5        | 37,5        | 63,7         |

| Nerve / Sites                      | Latency<br>ms | Amp.2-4<br>mV | Distance<br>cm | Velocity<br>m/s |
|------------------------------------|---------------|---------------|----------------|-----------------|
| <b>L RADIAL - EIP</b>              |               |               |                |                 |
| Forearm                            | 2,60          | 4,3           | 8,5            |                 |
| Elbow                              | 7,92          | 5,2           | 36             | 67,8            |
| <b>L AXILLARY - Deltoid</b>        |               |               |                |                 |
| EP                                 | 5,83          | 2,0           | 25             |                 |
| <b>R AXILLARY - Deltoid</b>        |               |               |                |                 |
| EP                                 | 4,48          | 5,7           | 23             |                 |
| <b>R MUSCULOCUTANEOUS - Biceps</b> |               |               |                |                 |
| Axilla                             | 5,63          | 1,7           | 30             |                 |
| <b>L MUSCULOCUTANEOUS - Biceps</b> |               |               |                |                 |
| Axilla                             | 4,95          | 3,6           | 30             |                 |

Prim. Viktor Vidović, dr. med., spec. neurologije

  
Prim. Viktor Vidović, dr. med.  
spec. neurologije  
144096



Specijalna bolnica za medicinsku rehabilitaciju Lipik, 024602469  
Tel. (034) 440-700, <http://www.bolnica-lipik.hr/>, [info@bolnica-lipik.hr](mailto:info@bolnica-lipik.hr)

Neurološka djelatnost  
Pročelnica:

Neurološka dijagnostika EMNG

SPECIJALNA BOLNICA ZA  
MEDICINSKU REHABILITACIJU  
LIPIK, M. TEREZIJE '13

## Elektromioneurografski nalaz

Protokol broj: 2017000021

**BILANDŽIJA DALIBOR**

Rođen 18.11.1980 Adresa: TORINE 2, NOVA SUBOCKA, 44330 NOVSKA

MBOO: 156253681

Datum nalaza: 10.01.2017

### Glavna dijagnoza

S42.2 - Prijelom gornjega kraja nadlaktične kosti (humerusa)

### Iz anamneze

Nalazi u prilogu

### ELEKTROMIOGRAFIJA

- M. deltoideus sin. - lakše prorijedjen intermedijarni inervacijski uzorak sastavljen od potencijala voltaže oko 3 mV, prisutni i polifazični potencijali.
- M. abductor digiti V dex. - do skoro intermedijarni inervacijski uzorak sa izdvajanjem širih i viših akcijskih potencijala brže frekvencije izbijanja.
- M. deltoideus dex, M. brachioradialis dex et sin, M. extensor digitorum comm. dex et sin., M. opponens pollicis dex et sin, M. abductor digiti V sin.- uredan nalaz

### Zaključak

EMG nalaz pokazuje srednje tešku do tešku kroničnu slabije kompenziranu neuralnu leziju u lijevom ramenu. Prisutna je i lakša do umjerena dobro kompenzirana kronična neuralna lezija u desnom hipotenaru.

Neurogrfskom se obradom dobije niža amplituda M potencijala lijevog n. axillarisa.

EMNG nalaz ukazuje na srednje tešku do tešku kroničnu aksonalnu leziju lijevog n. axillarisa. Pridružena je i kronična lakša do umjerena radikalna lezija C8Th1 desno.

Liječnik:

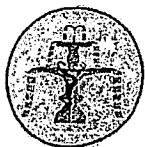prim. Viktor Vidović, dr.med.  
spec. neurologije  
(0144096)

Prim. Viktor Vidović, dr. med.  
spec. neurologije  
I. 4. 4. 0 9 6

**Datum izdavanja:** 13.01.2017. 12:35

NAPOMENA: Umjesto propisanog lijeka izabrani doktor primarne zdravstvene zaštite može propisati i drugi lijek istog razreda učinkovitosti u odgovarajuće jednakim dozama.

BBDD



Specijalna bolnica za medicinsku rehabilitaciju Lipik, 024602469  
Ulica Marije Terezije 13, 34551 LIPIK  
OIB: 88202838360

Služba za fizikalnu medicinu i rehabilitaciju

Fizikalna medicina

Specijalistička ambulanta fizikalne medicine i rehabilitacije

## AMBULANTNI LIST

Protokol broj: 2017000787

### BILANDŽIJA DALIBOR

Rođen: 18.11.1980, Adresa: TORINE 2, NOVA SUBOČKA, 44330 NOVSKA

Oznaka ozljede: 1506/16, Tip ozljede: OZLJEDA NA RADU (OR)

Dijagnoza: S42.2 - Prijelom gornjega kraja nadlaktične kosti (humerusa)

MBOO: 156253681

Registarski broj: 35032

Broj kartona: 573/2016

Datum nalaza: 18.01.2017

### Anamneza i status

Kontrola: Na fiz.th.i dalje zaostaje aktivna pokretljivost u lijevom ramenu, abdukcija do 110 st., AF do 160 st., rotacije terminalno reducirane.

Navodi bolove u kralježnici koji se tijekom dana progresivno pojačavaju.

Klinički: Hod uredan. Thomayerova mjera 35 cm. Lasegue obostrano neg. Skraćene rotacije u oba kuka. Simetrična DG oba stopala. U položaju po MIngazziniju diskretno niže položena lijeva noga.

### Nalaz

Kontrolni EMNG ruku: pokazuje tešku kroničnu aksonalnu leziju lijevog aksilarisa uz kroničnu lakšu radikularnu leziju C8Th1 desno.

### Dijagnoza

Polytrauma (f.15.6.2016.)

St.post fract.humeri sin.

St.post osteosynthesis humeri sin. cum plattae et vittii ppt.fract.subcapitalis (f.16.6.2016.)

Laesio n.axillaris sin.

Contractura art.HS sin.

Contractura art.cubiti sin.discr.

St.post fract.compress.l.3l 4l 5 et L2 susp.

St.post SAH, St.post tetraparesis

Contractura coxae sin.posttraum.

### Preporuka

Preporuča se ponoviti ciklus fiz.th.stacionarno u trajanju od 2-3 tj.

Barthelöv Index: 80.



Liječnik:

**Kristina Dumancić, dr.med.**  
spec. fizikalne medicine i rehabilitacije  
(0167709)

**Kristina Dumancić, dr. med.**  
spec. fizikalne medicine  
i rehabilitacije  
165719

NAPOMENA: Umjesto propisanog lijeka izabrani doktor primarne zdravstvene zaštite može propisati i drugi lijek istog razreda učinkovitosti u odgovarajuće jednakim dozama.

BBDD

|  |  |  |  |
|--|--|--|--|
| HRVATSKI ZAVOD ZA ZDRAVSTVENO OSIGURANJE |  | <input type="checkbox"/> LIJEČNIČKO POVJERENSTVO                 |  |
| 1. Regionalni ured _____                 |  | Vijeće: 360 LP XI  |  |
| Šifra regionalnog ureda: Sisak 78        |  | Klasa: 78 PS SISAK   |  |
| 2. Direkcija                             |  | Ur.broj: 78/502-02/17-03/256<br>Datum: 338-03-80-17-1 24.01.2017 |  |

Na osnovi ovlasti iz Pravilnika o ovlastima, obvezama i načinu rada liječničkih povjerenstava Hrvatskog zavoda za zdravstveno osiguranje liječničko povjerenstvo daje

**NALAZ**

Br. uputnice  
54/2069286

520/23940835 1811980330216 BILANDŽIJA DALIBOR  
MBO:156253681

MKB šifra S42.2 nalaz spec.fizijatra od 18.1.2017.-hod uredan, lasegue obostrano negativan, skraćene rotacije u oba kuka, simetrična DG oba stopala

EMNG ruku- teška kronična aksonalna **MISLENJE** lijevog aksilarisa BI 80, ad SMR

uvidom u navedeni klinički status nema indikacije za upućivanje na SMR na teret Zavoda.

**OCJENA**

Ne odobrava se bolničko liječenje medicinskom rehabilitacijom

Liječničko povjerenstvo:




1. Valerija Nikić dr. med. 0169861  
ime, prezime i potpis \_\_\_\_\_ Šifra \_\_\_\_\_  
2. DR. MESSUD P. P. spec. 067895  
ime, prezime i potpis \_\_\_\_\_ Šifra \_\_\_\_\_  
3. ime, prezime i potpis \_\_\_\_\_ Šifra \_\_\_\_\_

Dostaviti:

1. Osiguraniku / osiguranoj osobi
2. Izabranom doktoru (u slučaju iz točke 1. a, b, c, d i točke 2. a, c, d)
3. Pismohranu
- Uputa osiguranoj osobi

Zbog zaštite svojih prava iz obveznog zdravstvenog osiguranja osigurana osoba nezadovoljna nalazom, mišljenjem i ocjenom liječničkog povjerenstva, ima pravo zatražiti izdavanje rješenja u prvostupanjskom upravnom postupku, osim u slučaju kada je nalaz, mišljenje i ocjena izdan tijekom već pokrenutog upravnog postupka. Zahtjev za izdavanje rješenja upućuje se regionalnom uredu, odnosno podružnoj službi Hrvatskog zavoda za zdravstveno osiguranje nadležnima prema mjestu prebivališta, odnosno boravišta osigurane osobe.



KLINIČKI BOLNIČKI CENTAR ZAGREB  
KLINIKA ZA BOLESTI UHA, NOSA I GRLA I KIRURGIJU GLAVE I VRATA  
Medicinskog fakulteta Sveučilišta u Zagrebu  
10000 Zagreb, Kišpatičeva 12, tel +385 (1) 2388 888.  
Predstojnik: Prof.dr.sc. DRAGO PRGOMET



KLINIČKA JEDINICA ZA AUDIOLOGIJU  
Audiološka ambulanta 2.  
tel: +385 (0)1 2376290, fax: +385 (0)1 2376587  
e-mail: predbiljezbe.audiologija.ori@kbc-zagreb.hr, www.kbc-zagreb.hr

## NALAZ

Protokol broj: **2017000104**

### BILANDŽIJA DALIBOR

Rođen: 18.11.1980, Adresa: NOVA SUBOCKA, Torine 2., 44330 NOVSKA  
Dijagnoza: S02.1 - Prijelom baze lubanje  
MBOO: 156253681  
Registarski broj: 1205402  
Datum nalaza: 25.01.2017

### Nalaz

Naglušost i šum na desno uho.  
Politrauma (trauma glave, mozga), 15. 6 2016. pao s visine na radilištu u Njemačkoj gdje je i liječen.

Otoskopski intaktni sivi bubnjići.

Tonalni ADG pokazuje desno mješovito oštećenje sluha ( u nižim frekvencijama provodno, u višim perceptivno) 90-85-90-100 dB. Lijevo uredan prag sluha sa skotomom na 6kHz do 45 dB.

Timpanogram obostrano krivulja tip A.  
CSR prisutni samo lijevo ipsilateralno  
Weber - desno, desno, lijevo.

dg: Hypoacusis mixta I sin posttraumatica, Tinnitus I dex  
th. simptomatska

Kontrola, ADG, timpanogram za 6 mj. (ponedjeljak, utorak).

KLINIČKI BOLNIČKI CENTAR ZAGREB  
KLINIKA ZA BOLESTI UHA, NOSA I GRLA  
I KIRURGIJU GLAVE I VRATA  
ZAGREB, Kišpatičeva 12 13

Liječnik u službi (stariji):  
**Doc.dr.sc. IVAN VLADIKA**  
SPECIJALIST OTORINOLARINGOLOG I AUDIOLOG  
(0096938)

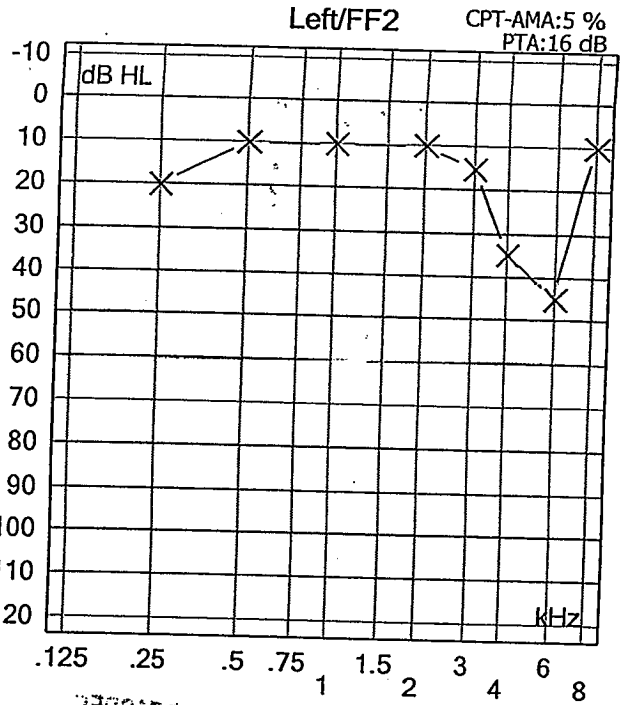
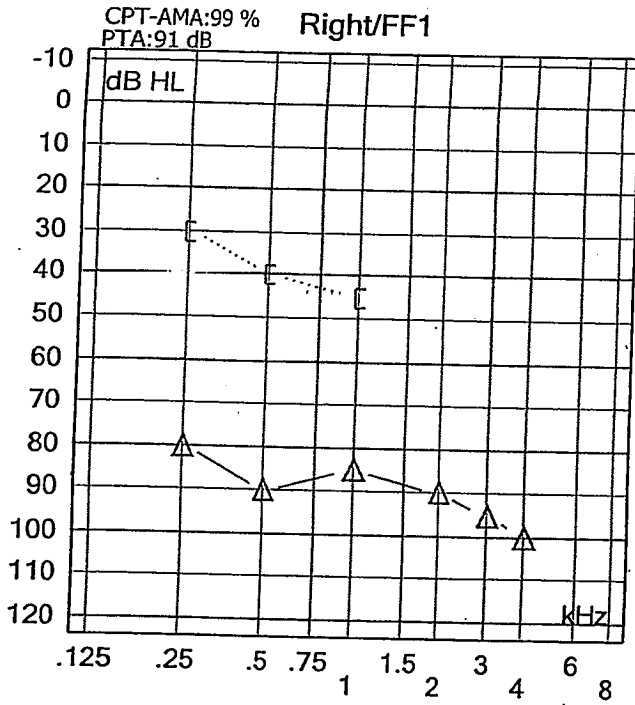
NAPOMENA: Umjesto preporučenog lijeka izabrani doktor primarne zdravstvene zaštite može propisati drugi lijek istog razreda učinkovitosti u odgovarajuće jednakim dozama.

Doc. dr. sc. Ivan Vladika  
spec. otorinolaringolog  
096938

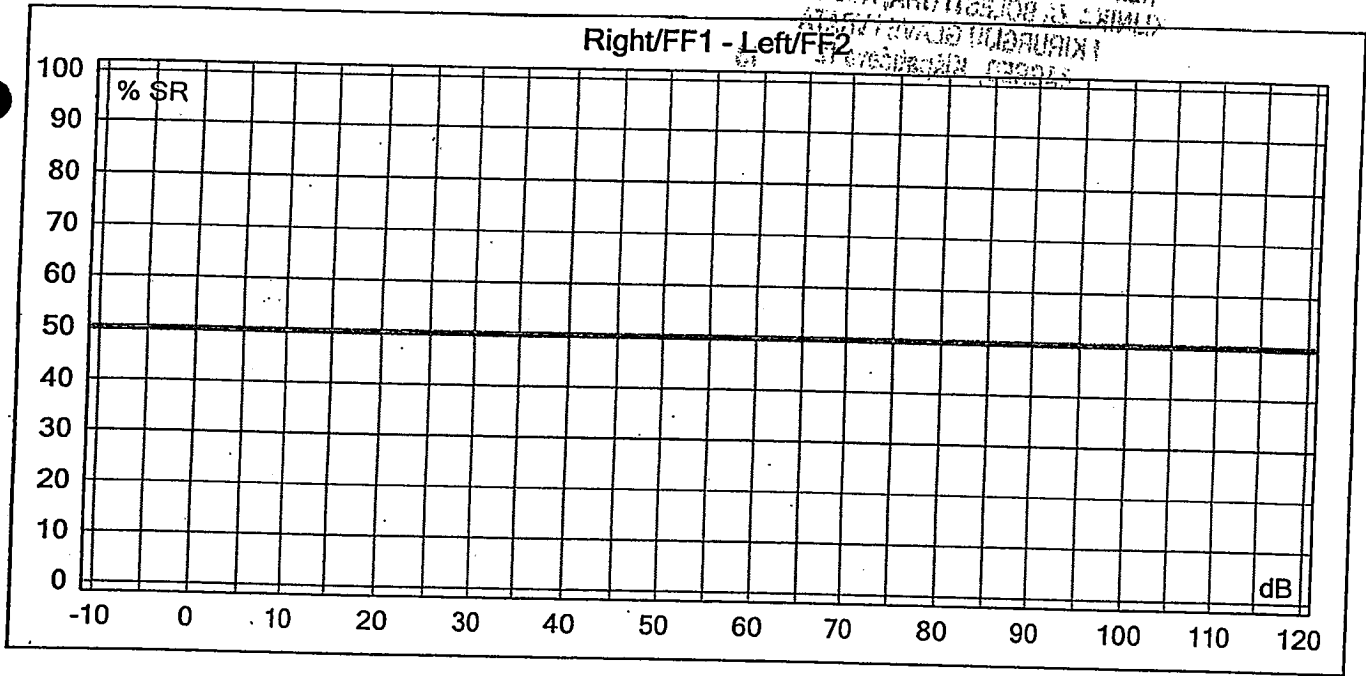
Your Company \_\_\_\_\_ Your City \_\_\_\_\_  
 Your Address \_\_\_\_\_ Denmark \_\_\_\_\_  
 Your Address2 \_\_\_\_\_

Create date 25.1.2017 8:46 Birth date 18.11.1980  
 Last name BILANDŽIJA  
 First name DALIBOR  
 Person ID 156253681

AUD 25.1.2017 9:32:02  
 IMP 25.1.2017 9:40:42



KLINICKI INSTITUT ZA NEUROLOGIJU  
 IZ OBLASTI NEURORADNOLAGIJE  
 IZ OBLASTI NEURORADNOLAGIJE  
 IZ OBLASTI NEURORADNOLAGIJE





Regionalni ured Zagreb  
Područna služba Sisak

MBO 156253681  
OIB 64639732486

Ime i prezime DALIBOR BILANDŽIJA  
Datum rođenja 18.11.80  
Adresa osig. osoba  
Grad/našeje NOVSKA Ulica i broj NOVA SUBOCKA, Torine 2

Sifra zdravstvene ustanove-ordinacije privatne prakse: 400140012

0094030 Sifra doktora medicine  
1010000 Sifra djelatnosti izabranog doktora

HRV Država M Ž Spol A Kat. osig.

IZVJEŠĆE o privremenoj nesposobnosti / spriječenosti za rad

1. ŠIFRE UZROKA PRIVREMENE NESPOSOBNOSTI / SPRIJEČENOSTI ZA RAD

| Bolest | Transpl. u korist druge osigurane osobe | Ozljeda na radu | Profesionalna bolest | Izolacija | Posljedice sudjelov. u Domov. ratu | Pratnja | Njega člana obitelji      |                                 |                                  |   | Komplik. u svezi trudnoće, i porođaja | Rodišni dopust | Ostale ozljede (Čl. 139., 141. Zakona) |
|--------|---|-----------------|----------------------|-----------|------------------------------------|---------|---------------------------|---------------------------------|----------------------------------|---|---------------------------------------|----------------|--|
|        |   |                 |                      |           |                                    |         | Do 3. god. života djeteta | Od 3. do 7. god. života djeteta | Od 7. do 18. god. života djeteta | Od 18. god. života djeteta i njega supružnika |                                       |                |  |
| A0     | A1                                      | B0              | C0                   | D0        | DR                                 | E0      | F1                        | F2                              | F3                               | F5  | G0                                    | H1             | da* ne*                                |

1A. PODACI O KORISNIKU NJEGE I PRATNJE

Prezime i ime \_\_\_\_\_  
MBO \_\_\_\_\_  
OIB \_\_\_\_\_

Dan, mjesec i godina rođenja \_\_\_\_\_ Srodstvo \_\_\_\_\_ Sifra 00

1B. PODACI O PRIVREMENOJ NESPOSOBNOSTI ZA RAD

Datum početka privremene nesposobnosti po određenoj dijagnozi 4) 15.06.2016

Datum privremene nesposobnosti za rad 5) prvi \_\_\_\_\_ posljednji \_\_\_\_\_

Privremena spriječenost korištena na osnovi: 8) Klasa: \_\_\_\_\_ URBR0J: \_\_\_\_\_ Datum: \_\_\_\_\_

Broj evidencije prijave ozljede/bolesti \_\_\_\_\_

Čl. 52. St. 3. Zakona: da\* ne\* 9)

10) DR/PB 1506/16 10082011506169/2016 Evidencijski broj priznate ozljede na radu / profesionalna bolest

| Trajanje privremene nesposobnosti / spriječenosti za tekući mjesec | Od         | Do         | Broj sati u tjeku dana 7) |
|--|------------|------------|---------------------------|
|  | 01.02.2017 | 28.02.2017 | 8                         |

Čl. 53. st. 1 Zakona da\* 11)

Datum zaključenja privremene nesposobnosti/spriječenosti 12) \_\_\_\_\_

OBRACUN NAKNADE PLAĆE OSIGURANIKU

Potpis i faksimil doktora medicine

M.P.

22.02.2017 Datum

| Privremena nesposobnost / spriječenost za rad |    | Broj |      | Osnovica za obračun |   | Obračun za isplatu |        |
|---|----|------|------|---------------------|---|--------------------|--------|
| Od  | Do | Dana | Sati | Po satu             | % | Po satu            | Ukupno |
|   |    |      |      |                     |   |                    |        |
|   |    |      |      |                     |   |                    |        |
|   |    |      |      |                     |   |                    |        |

Obveznik uplate doprinosa je isplatio naknadu plaće dana \_\_\_\_\_ M.P. \_\_\_\_\_ Potpis

Navedeni podaci daju se pod materijalnom i kaznenom odgovornošću.

3. KONTROLA OBRACUNA U HZZO

Obračunao: \_\_\_\_\_ Kontrolirao: \_\_\_\_\_


U \_\_\_\_\_ god.



OOVJ  
MILJAC  
Zagreb  
TOVAZ  
MILJECIC

Masa: 284g  
08 07FB 3 23.06.17 21:15:02 16.80

R 10000 ZAGREB  
RC 38 654 198 4 HR



FINANCIJSKA AGENCIJA  
ODJEL PISARNICE ZAGREB

26-06-2017

PRIDRZAKU NAČRBE  
PRIMARNE I TERCIJARNE POSTE

KLASA

FINANCIJSKA AGENCIJA  
FINA ZAGREB  
ULICA GRADIA VUKOVARA 7  
10000 Zagreb